



Jornadas de Actualización 2018 Método Tres Escuadras

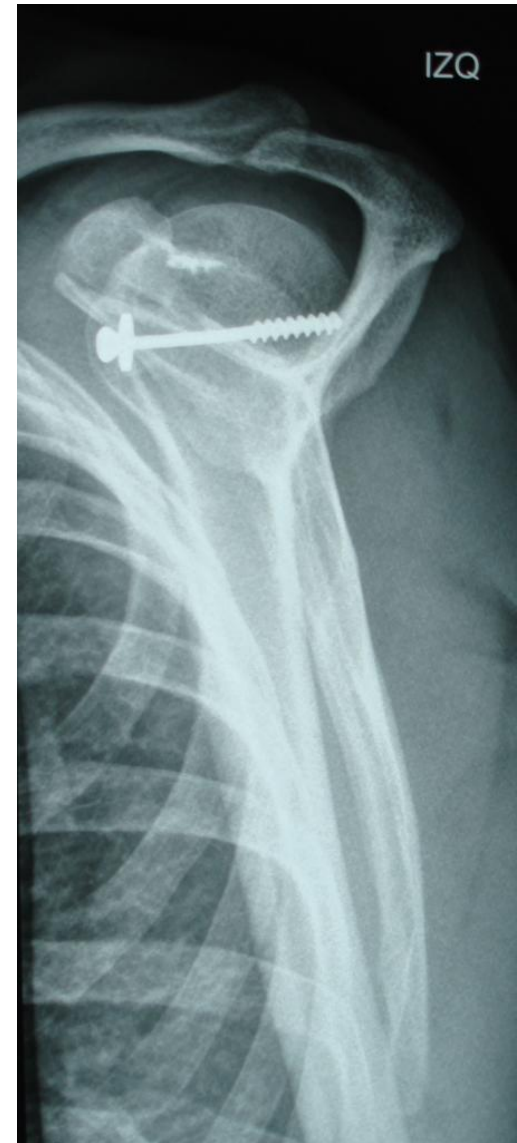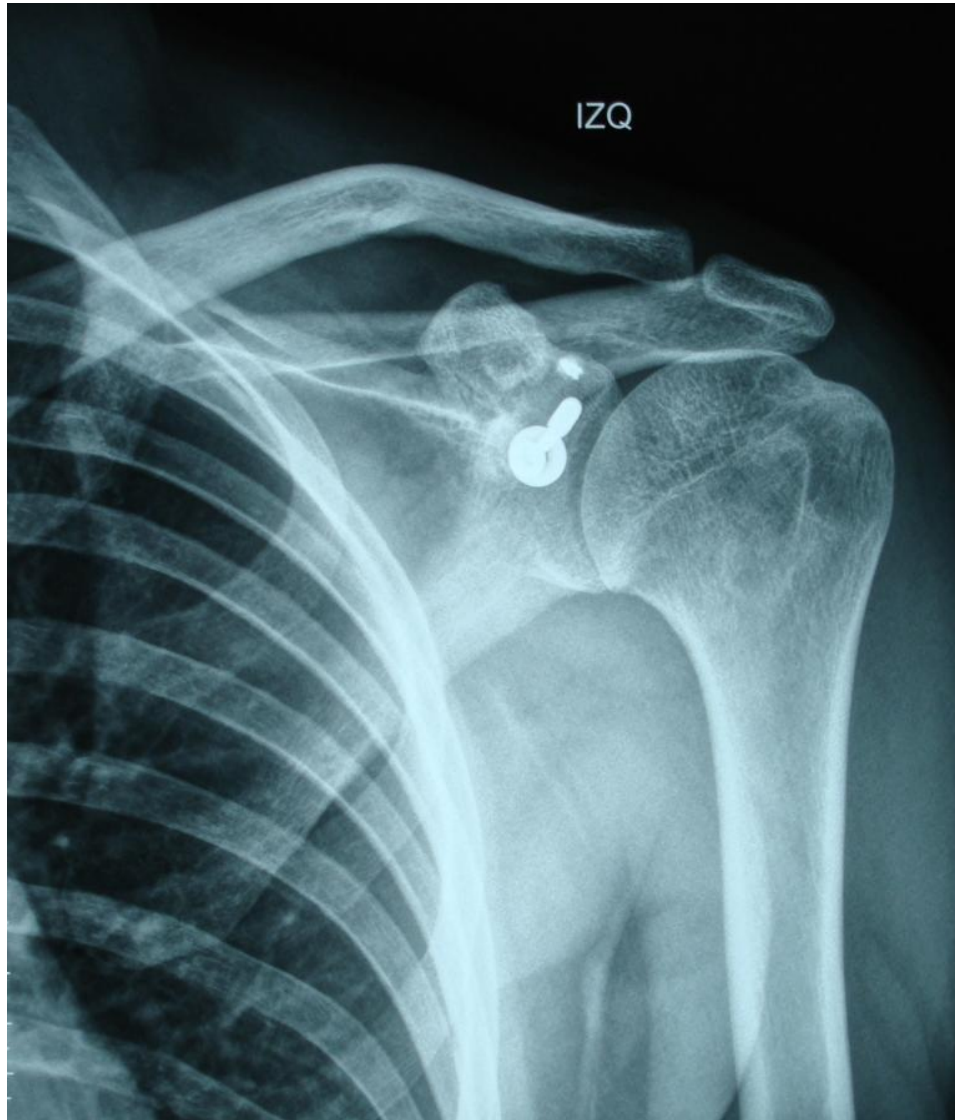Pcte. Postquirúrgico tardío de Hombro con
técnica Bristow Latarjet

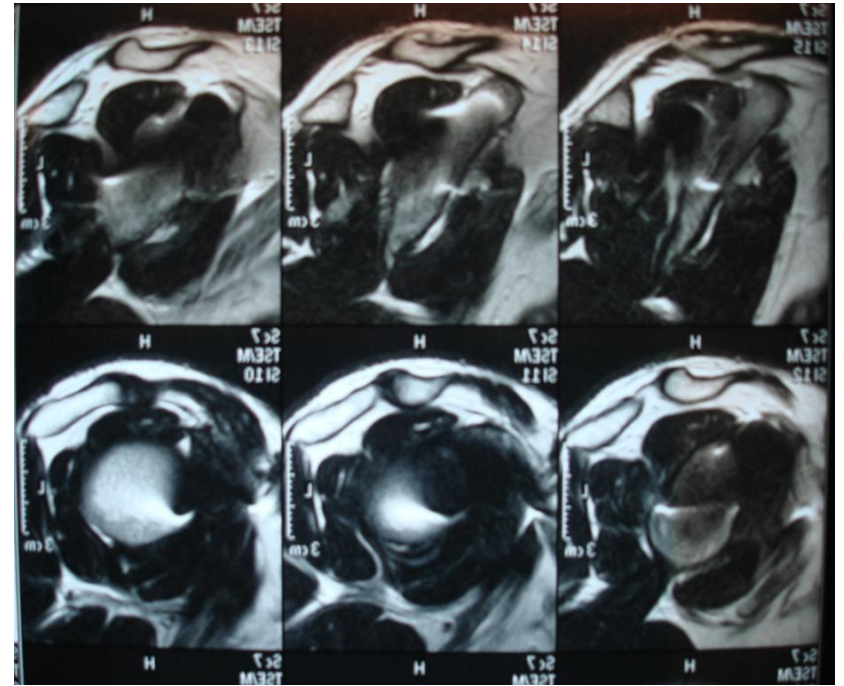
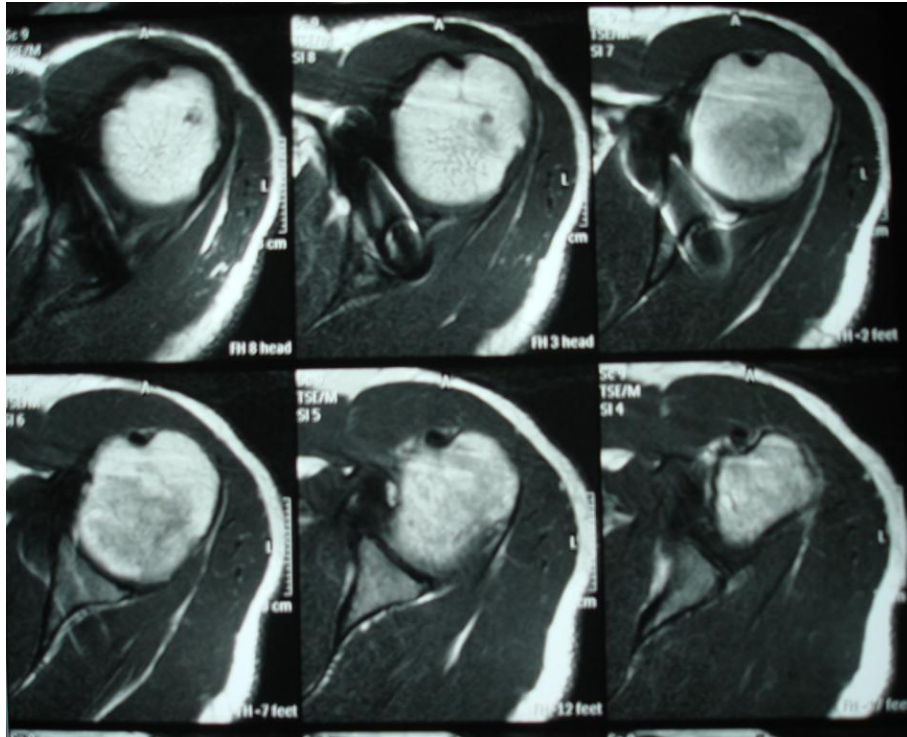
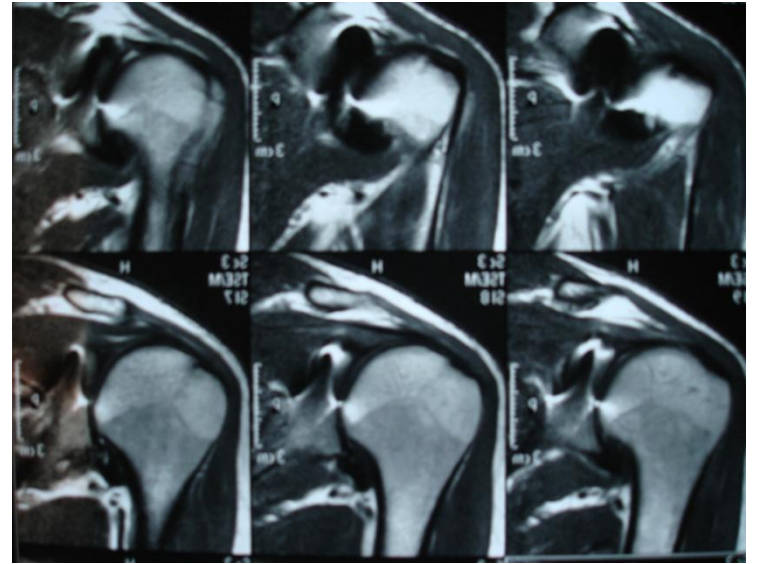
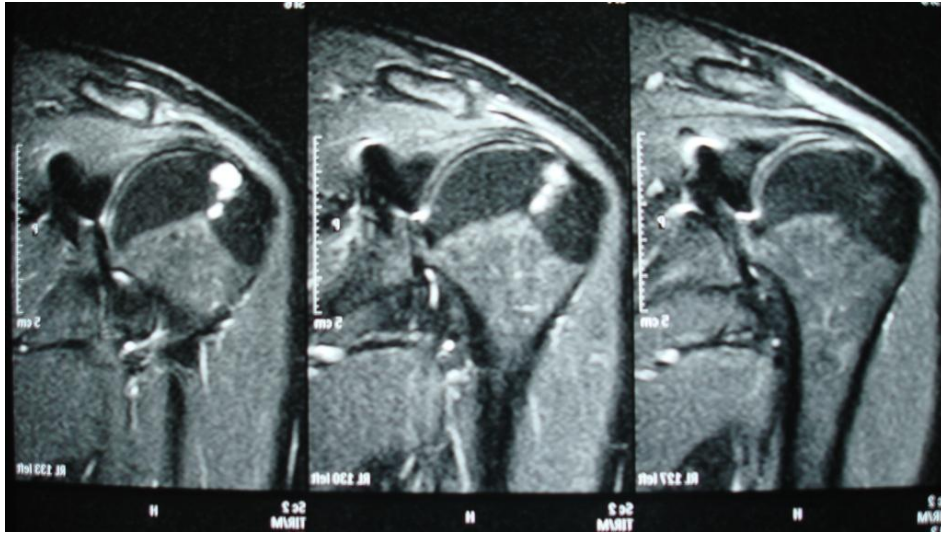
Lic. Pablo Cabañes

Paciente

- Nombre: RSL
- Edad: 41 años
- Sexo Masculino
- Profesión: empleado
- Motivo de consulta: dolor hombro izquierdo
- Antecedentes: cirugía Bristow Latarjet (2005)

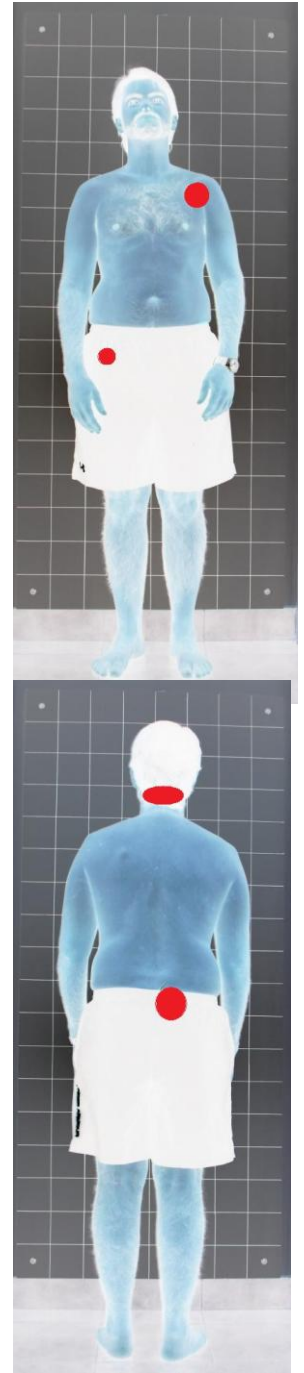
Bristow-Latarjet





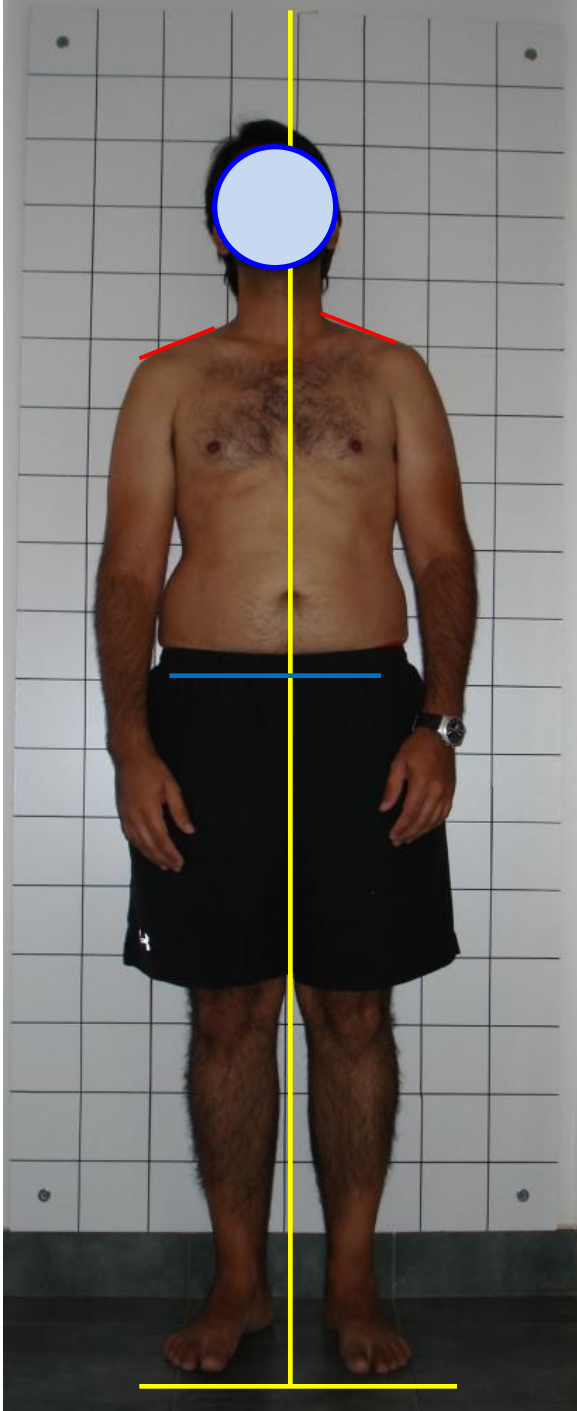
Evaluación Subjetiva

- Dolor en Hombro izquierdo, irradiado hacia V Deltoidea
- VAS: 7-8/10
- Parestesias en mano izq. territorio N. Mediano
- Cefaleas (5 x semana)
- Dolor lumbosacro en faja, con irradiación esporádica a región glútea derecha
- Sensación de “resalto “ en EIAI derecha, con dolor irradiado hacia la rodilla
- Propiocepción: mayor descarga en MI Izq, necesidad de rot ext del MI der para lograr confort

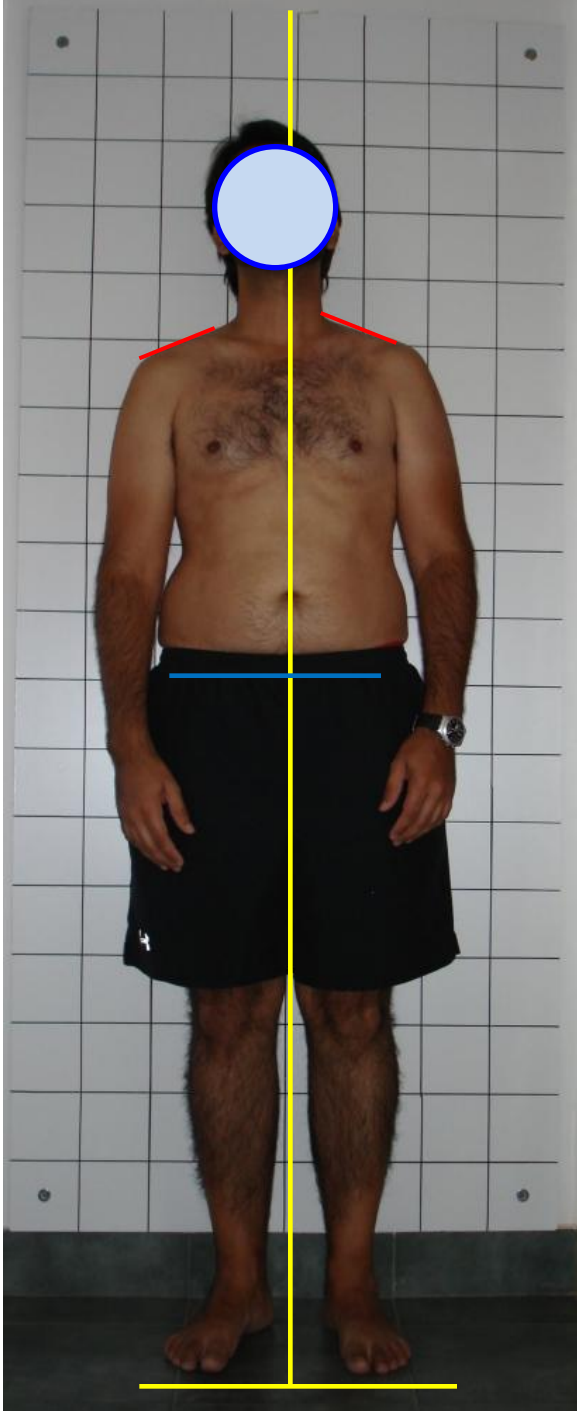


Plano Frontal

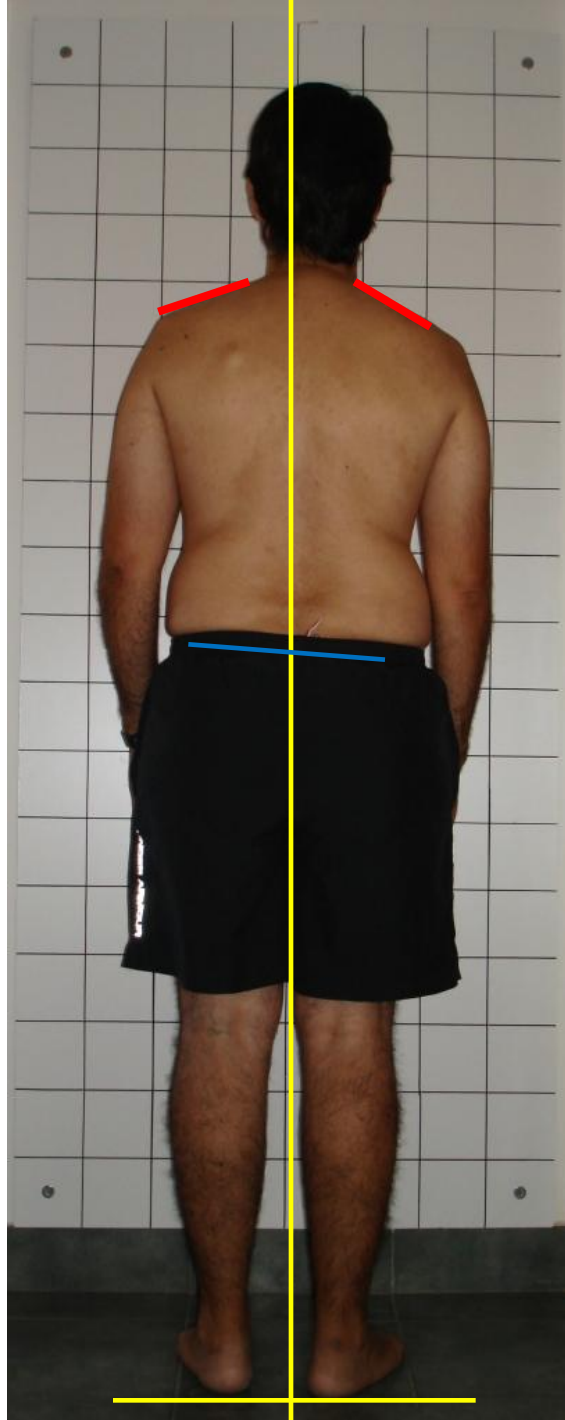
88 cm

A frontal view of a male torso against a grid background. A vertical yellow line runs down the center. A horizontal blue line is drawn across the chest. Two red lines are drawn from the center of the chest to the shoulders. Two vertical black arrows are positioned to the left of the torso, one pointing up and one pointing down, with the text '88 cm' between them.

89,5 cm

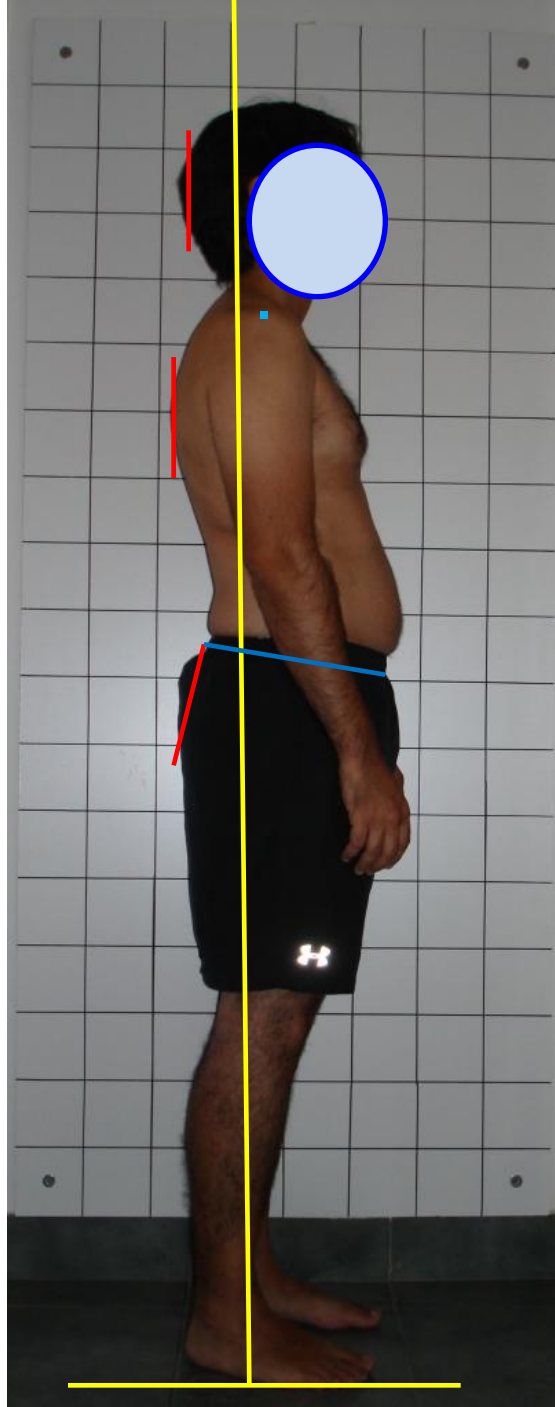
A frontal view of a male torso against a grid background. A vertical yellow line runs down the center. A horizontal blue line is drawn across the chest. Two red lines are drawn from the center of the chest to the shoulders. Two vertical black arrows are positioned to the right of the torso, one pointing up and one pointing down, with the text '89,5 cm' between them.

Plano Frontal

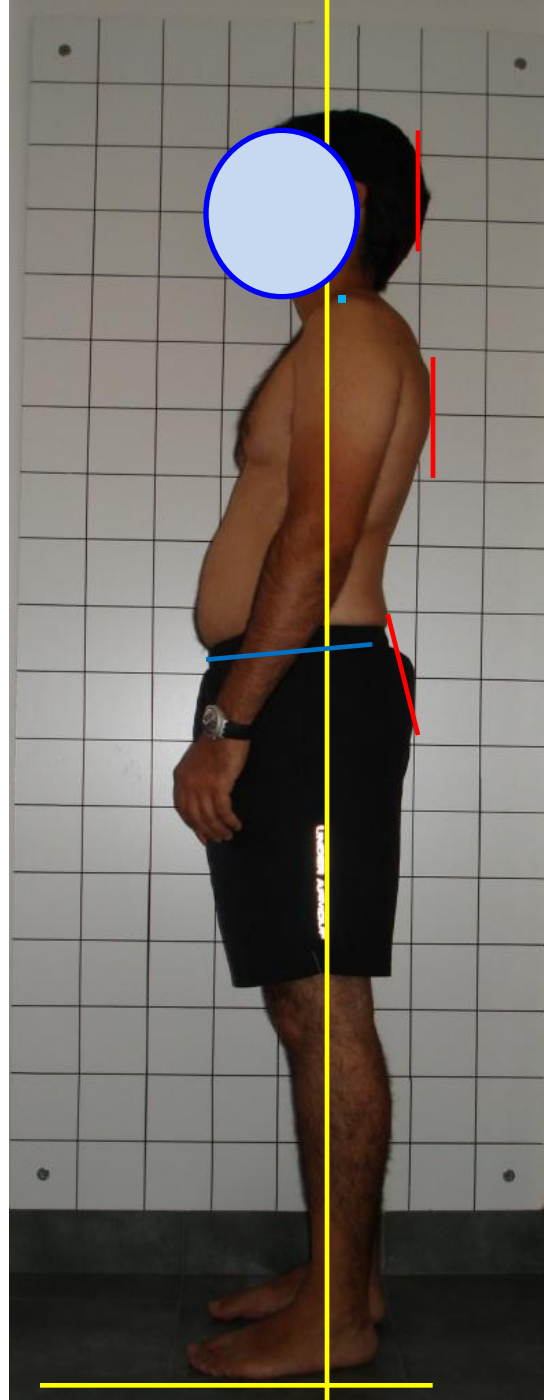


	Izquierdo	Derecho
D4 Espina	8 cm	8,5 cm
D7 Áng. Inf.	9 cm	10 cm

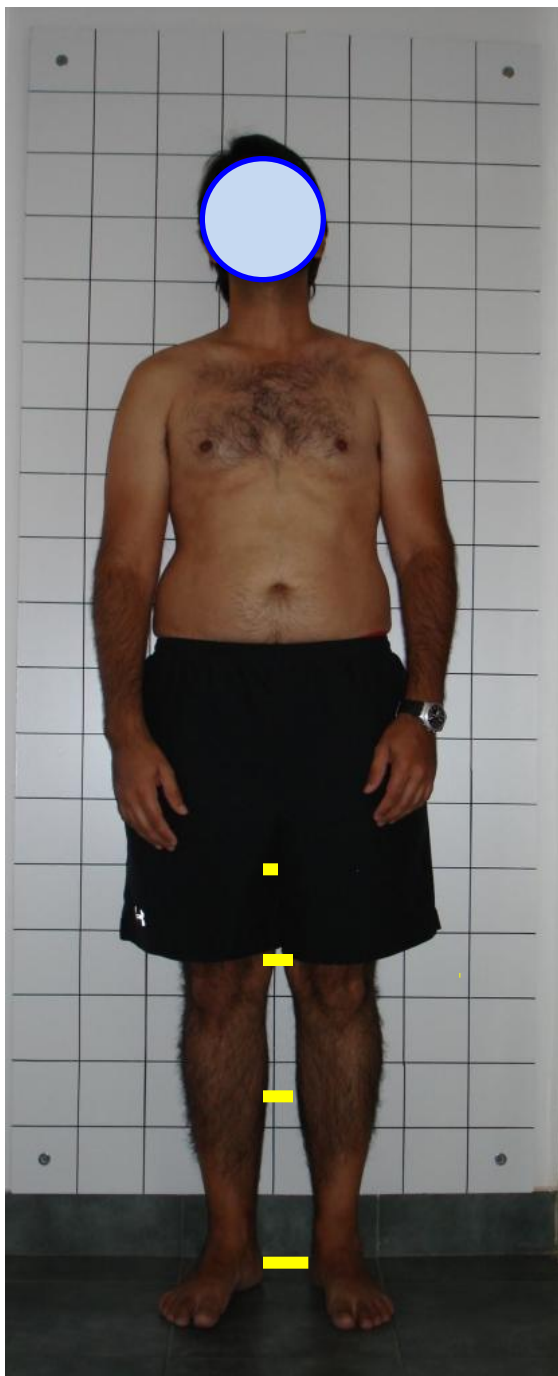
Sagittal



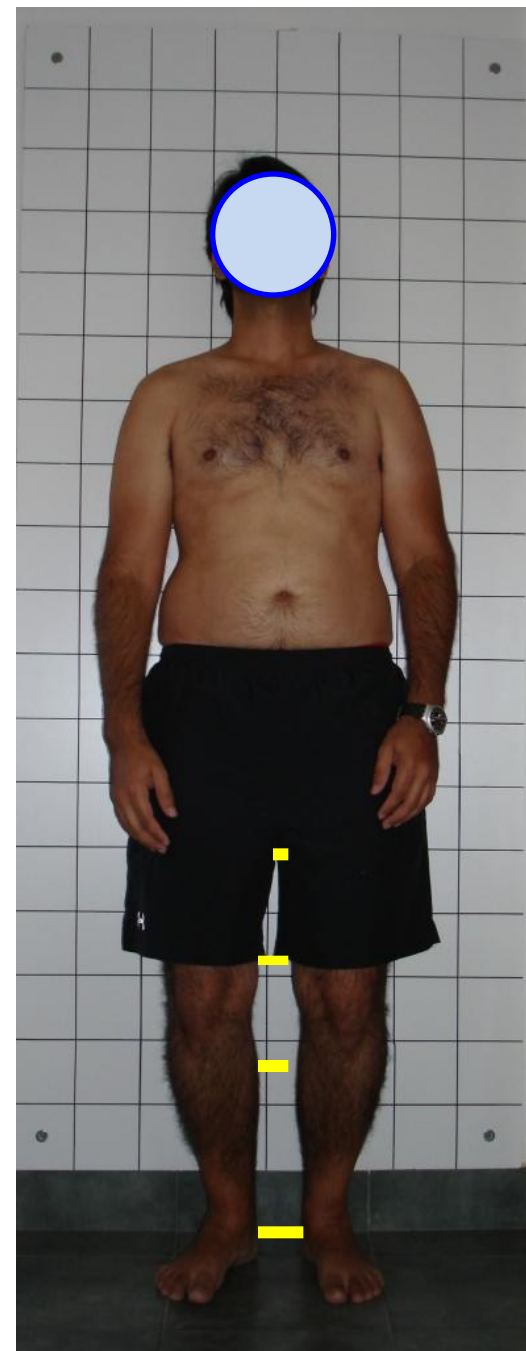Sagittal



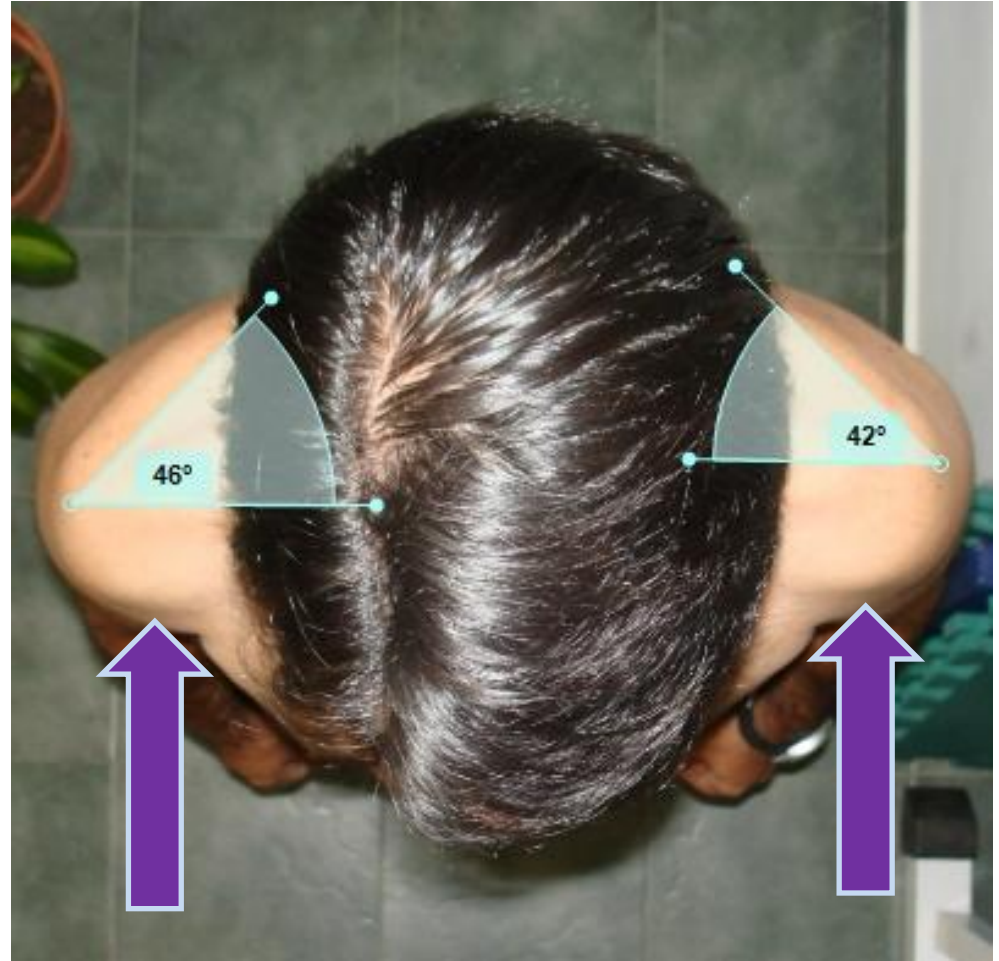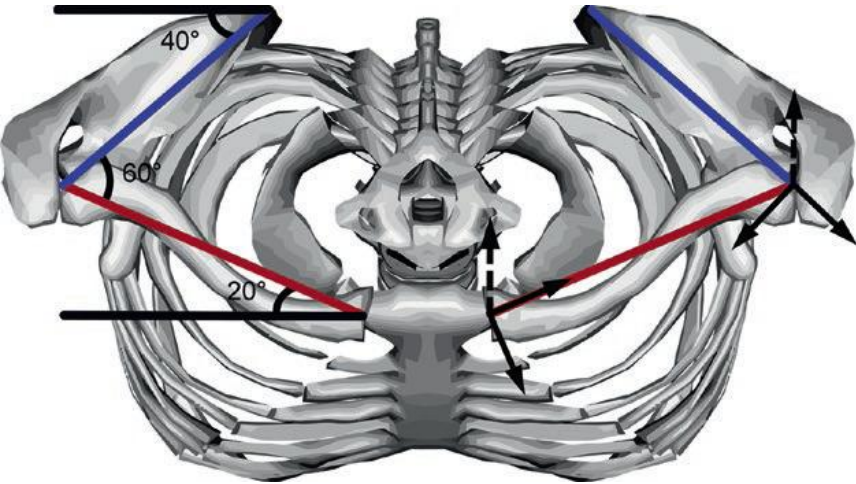
Contactos



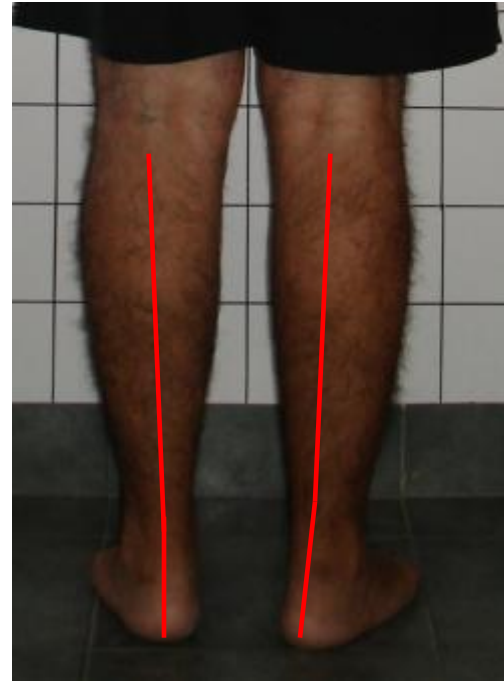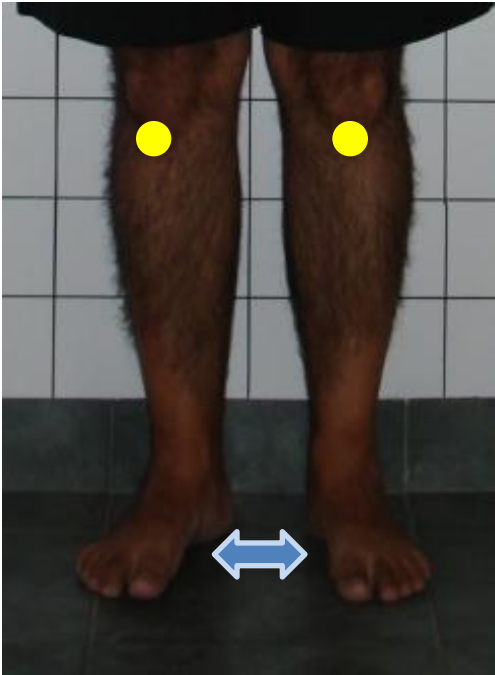
	Extensión	Flexión
Muslos	+	+
Cóndilos	3 cm	3 cm
Gemelos	5 cm	5 cm
Maléolos	8 cm	8 cm



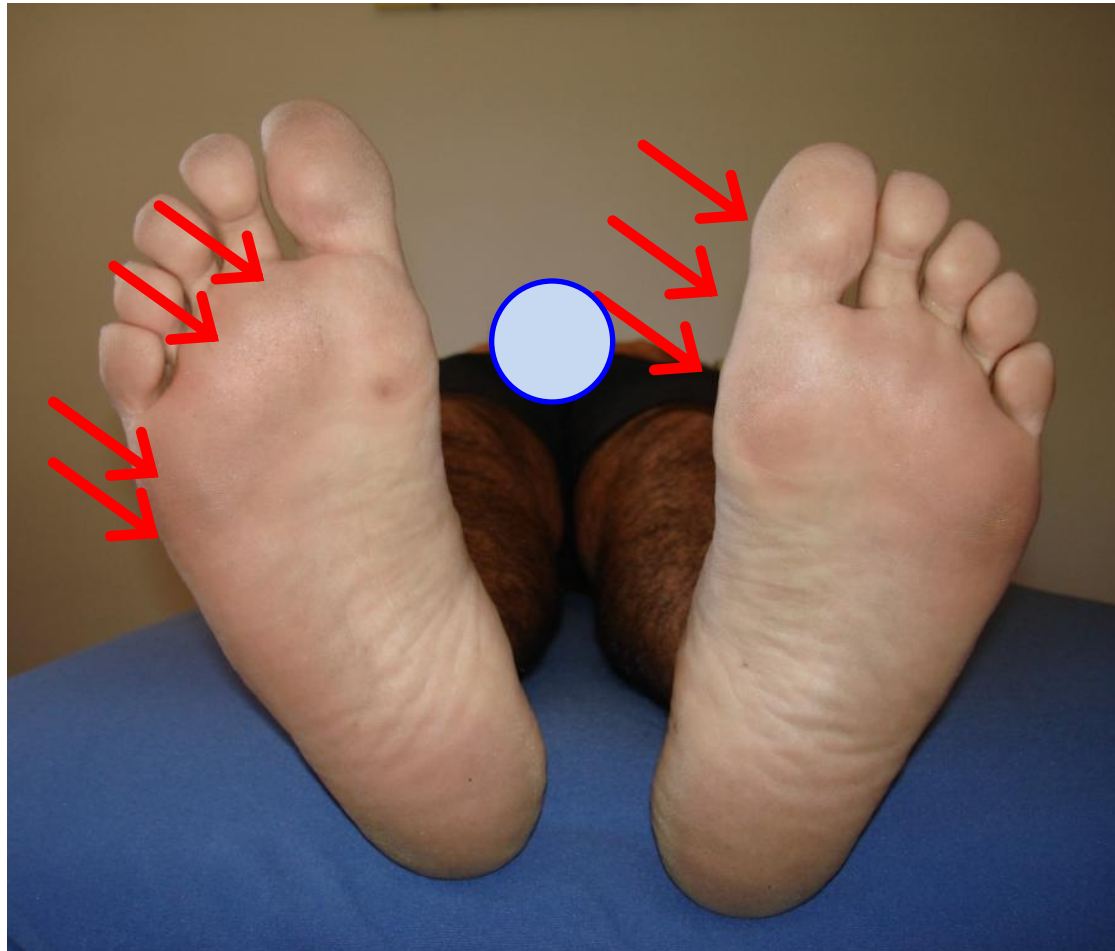
Horizontal



Apoyos

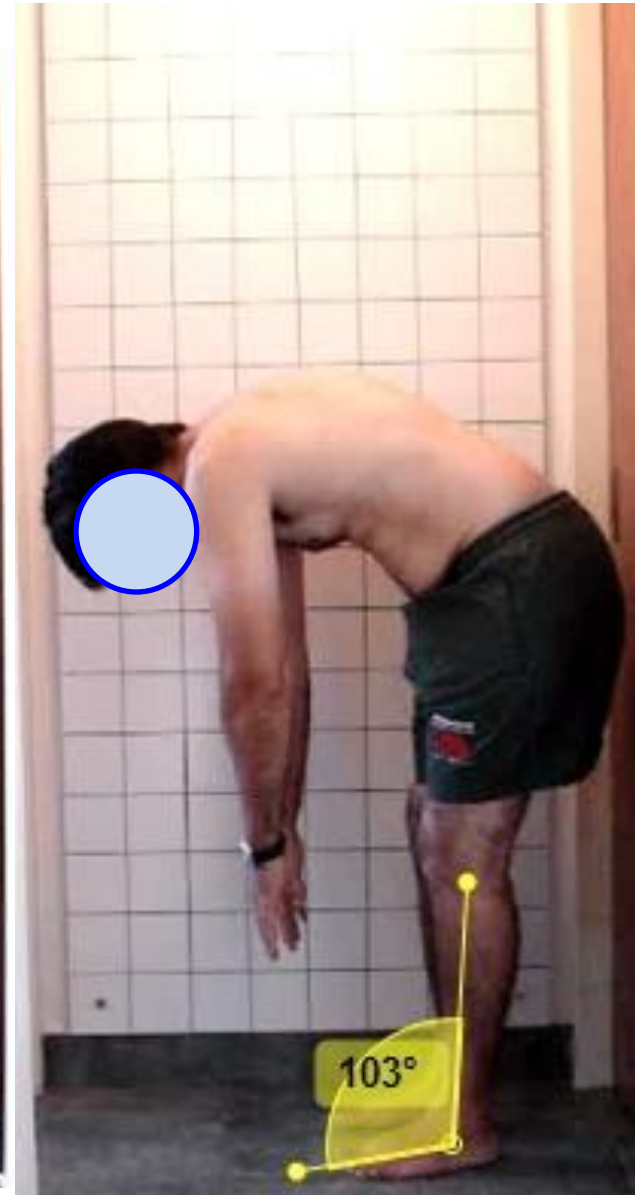
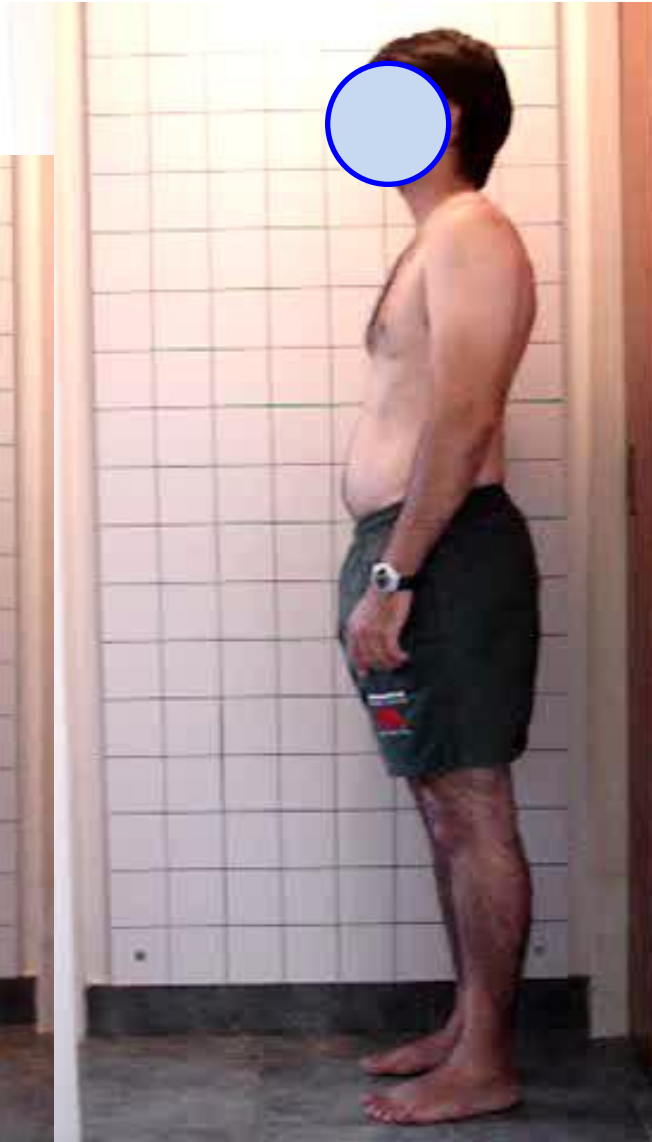
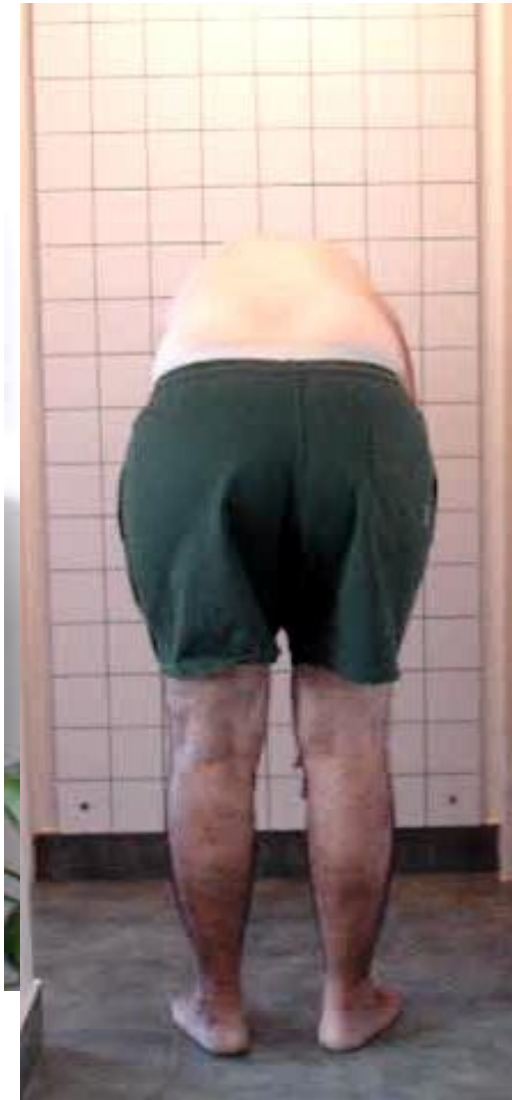Apoyos



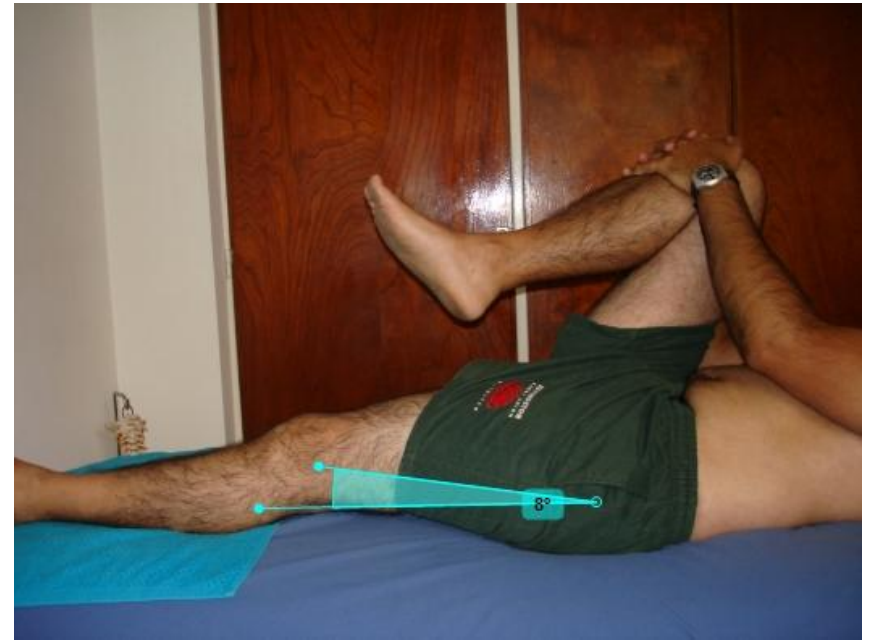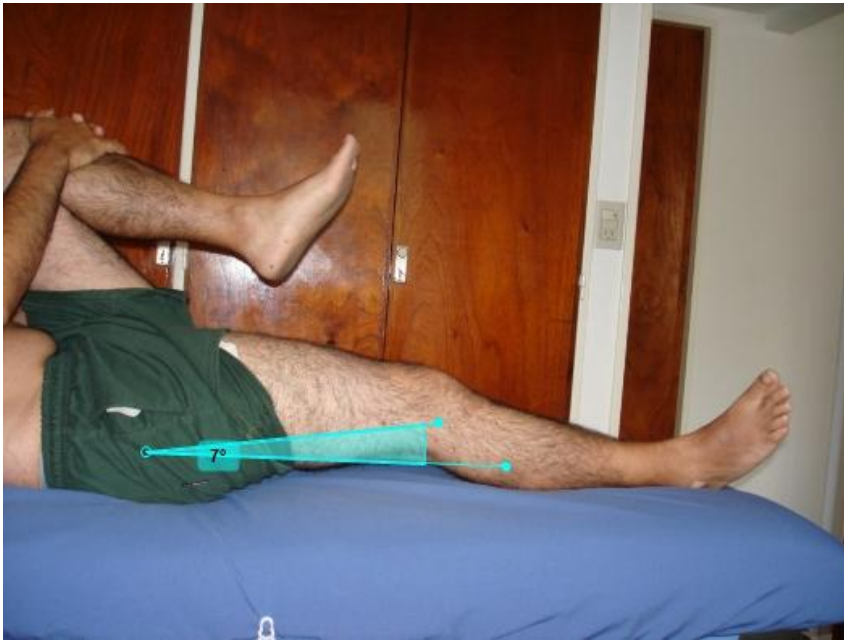Pruebas Funcionales

Dedos – Piso: 24 cm
Schoeber: 10 -> 15
Schoeber global: 50 -> 59



Pruebas Funcionales

-Actitud en flexión de cadera-



SAT

Scapular Assistant Test

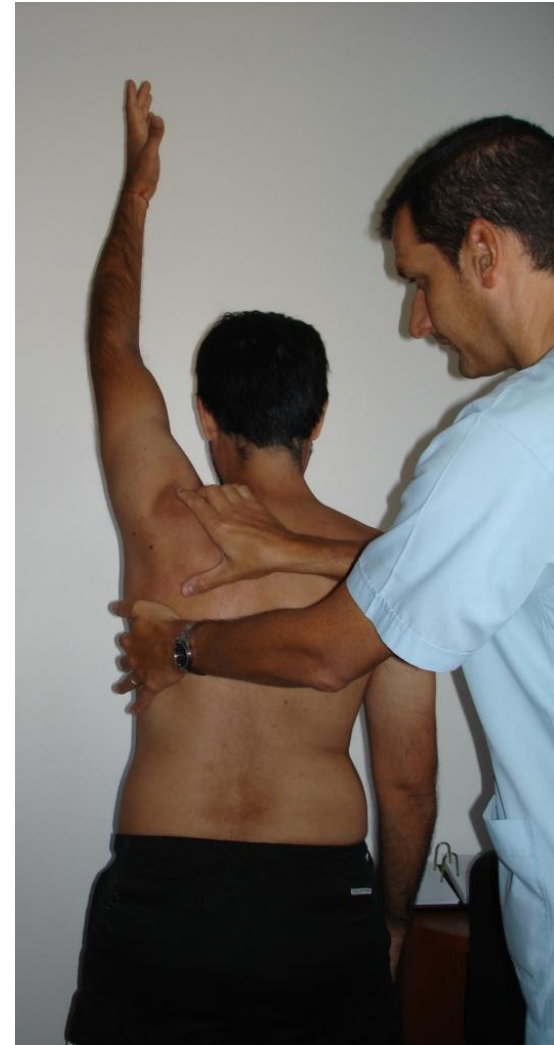
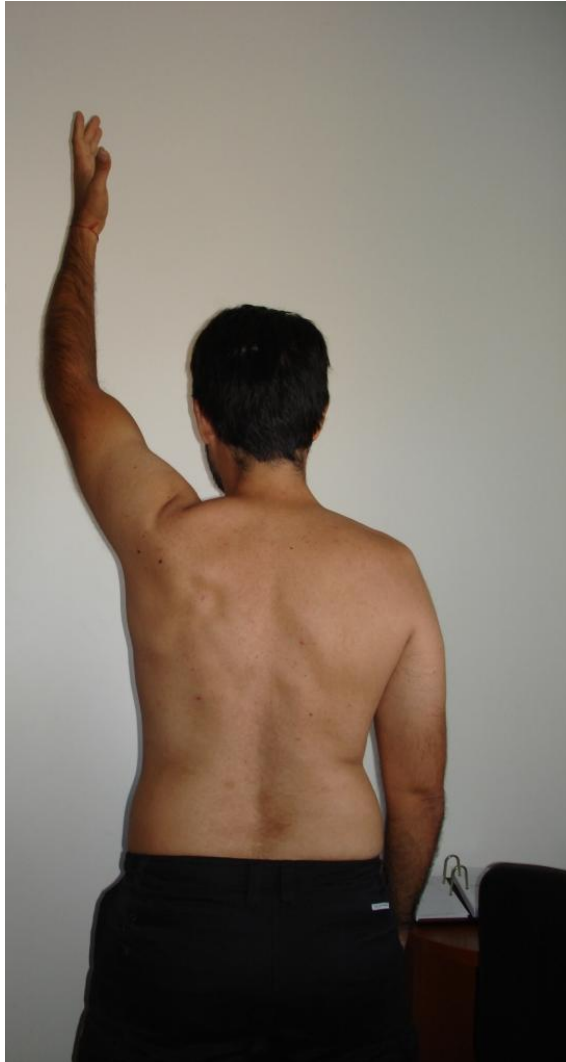SHOULDER

The role of the scapula in preventing and treating shoulder instability

W. Ben Kibler¹ · Aaron Sciascia¹

Received: 13 May 2015 / Accepted: 23 July 2015

© European Society of Sports Traumatology, Knee Surgery, Arthroscopy (ESSKA) 2015

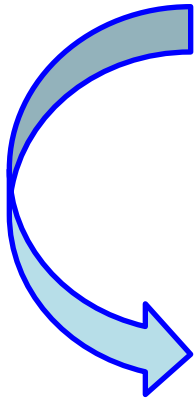


Cadenas comprometidas


- Tónica Posterior
- Suspensoria Izquierda
- Anterointerna bilateral

Diagnóstico Postural

Zona de retracción primaria

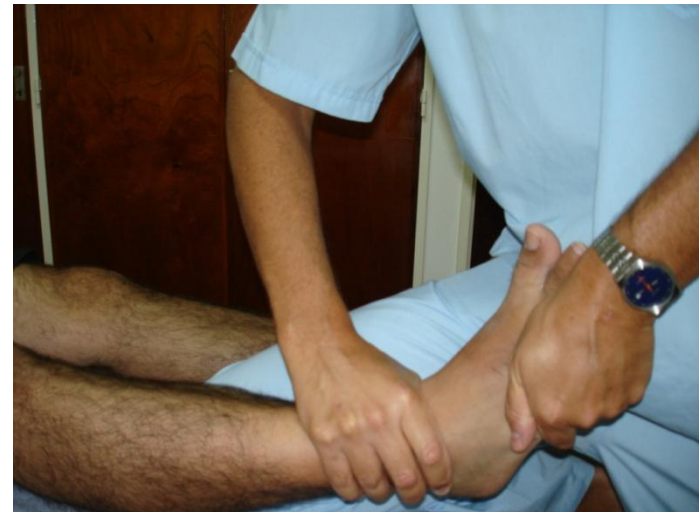
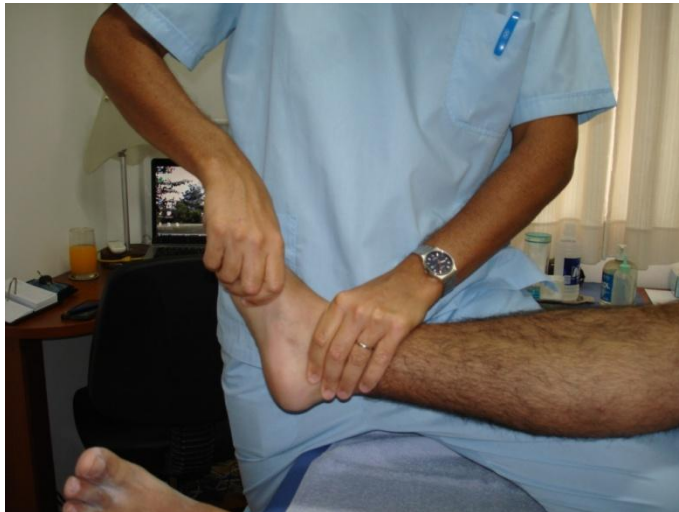
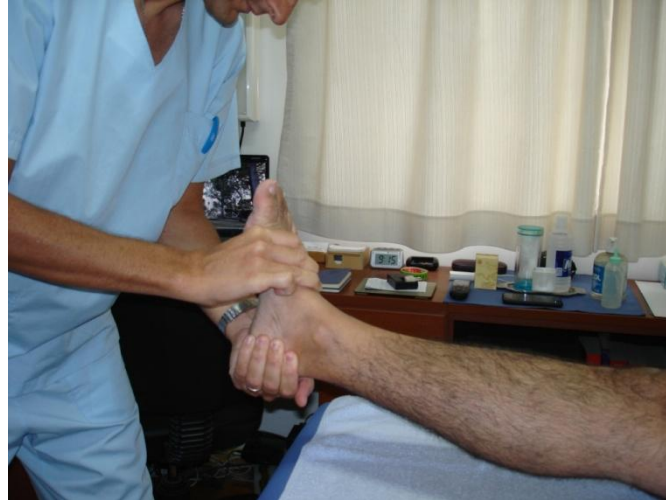Región Lumbosacra



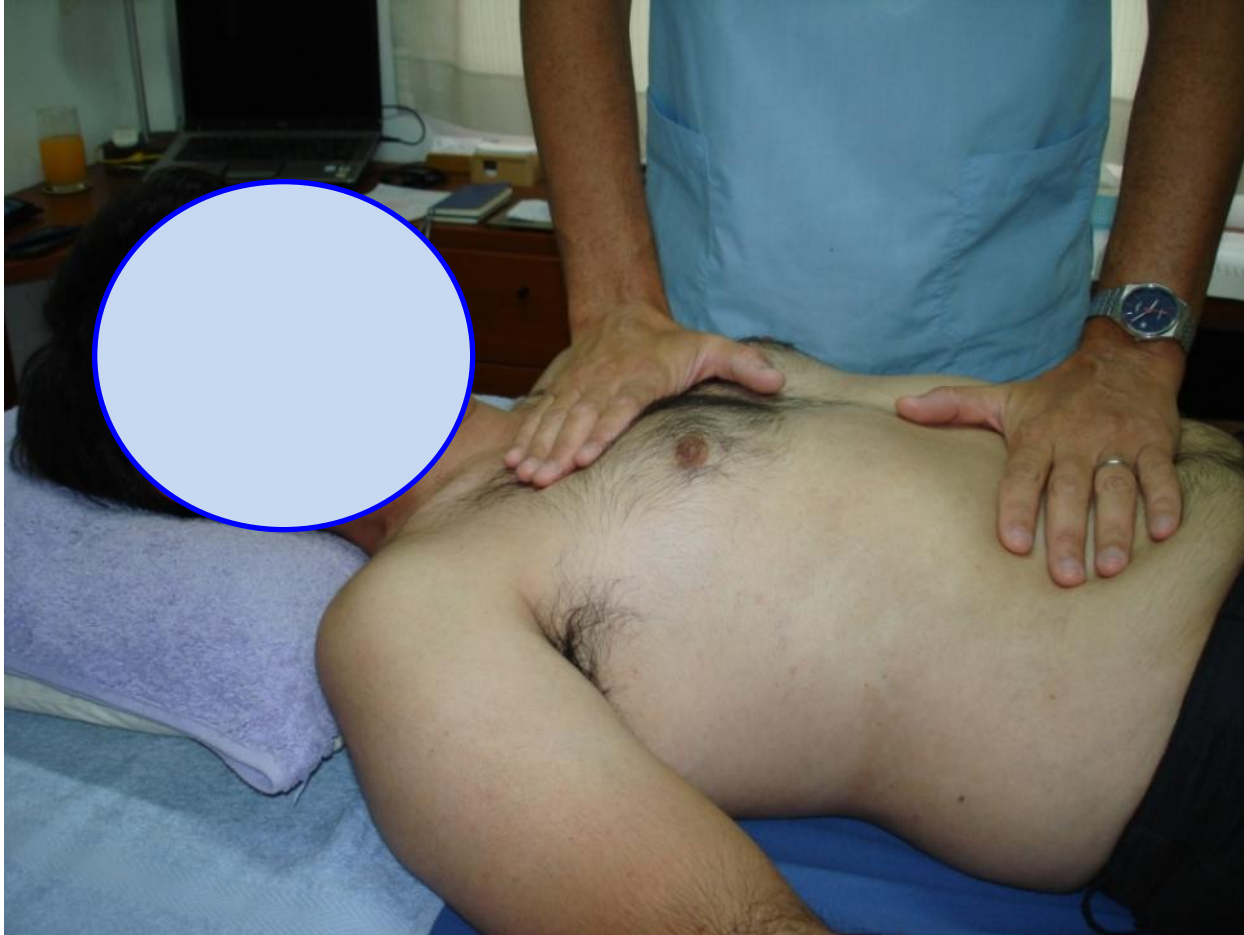Tratamiento

Pompages – Mov analítica



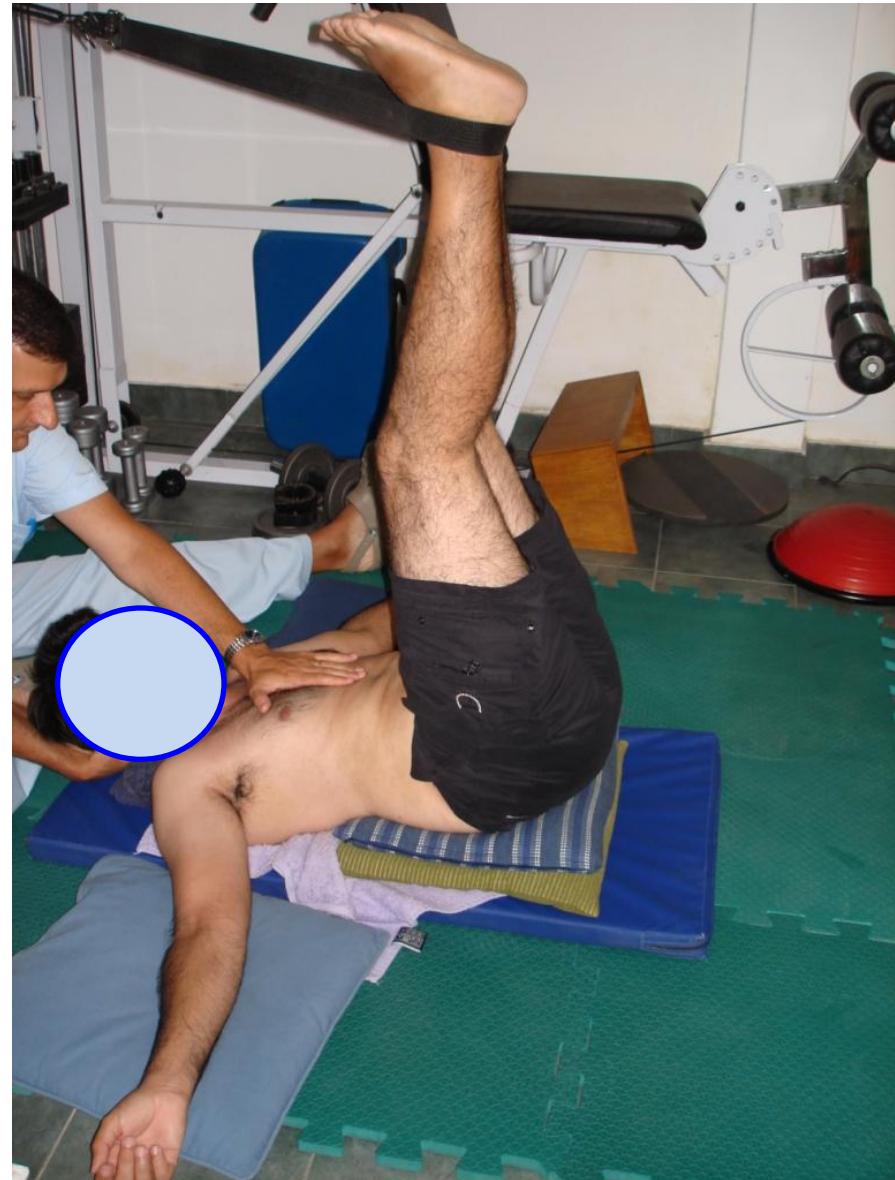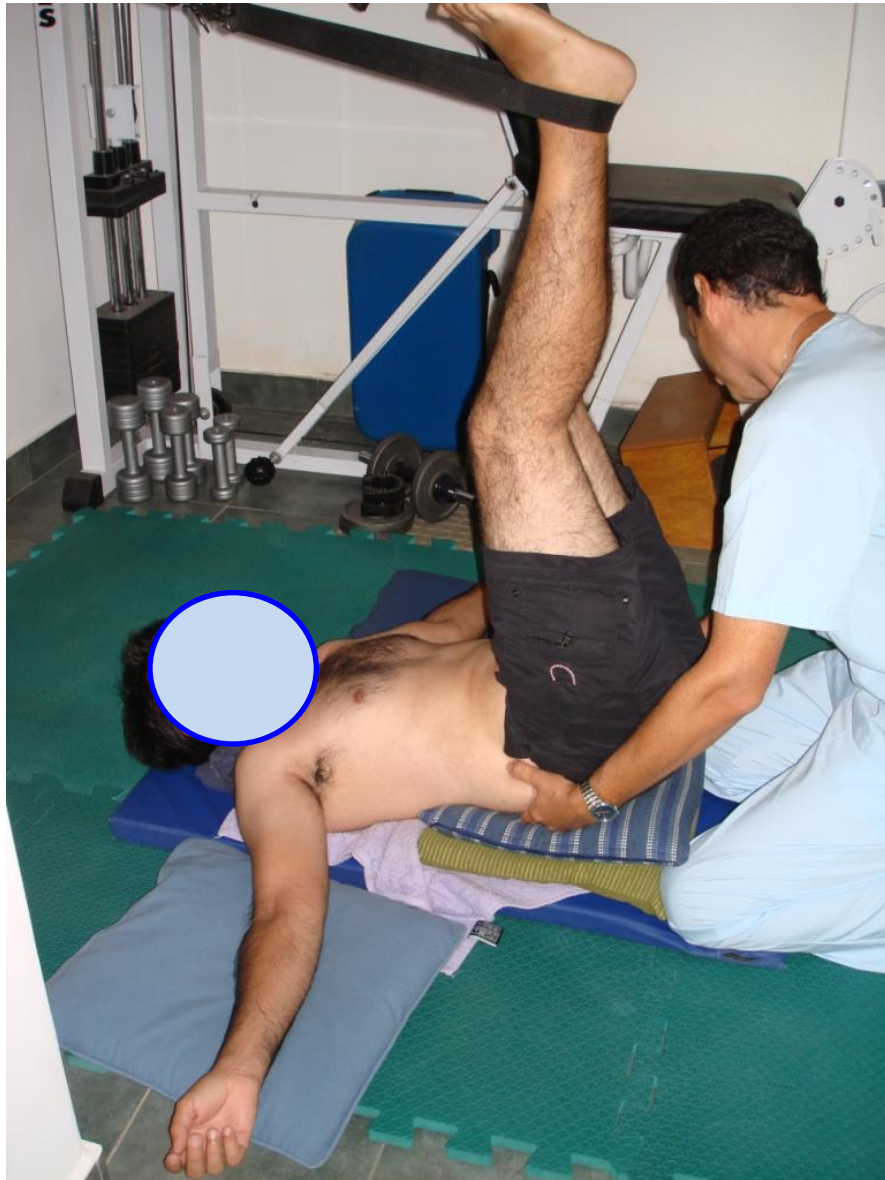Tratamiento

- Suspiro espiratorio -



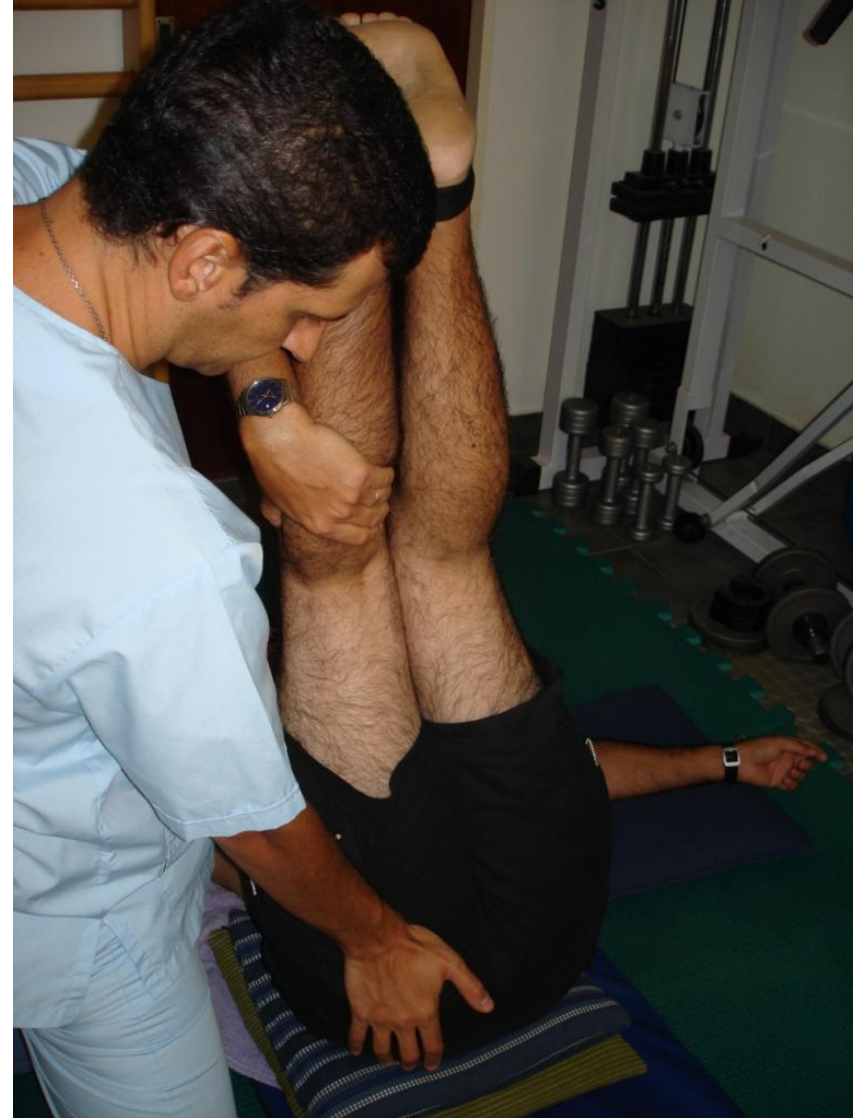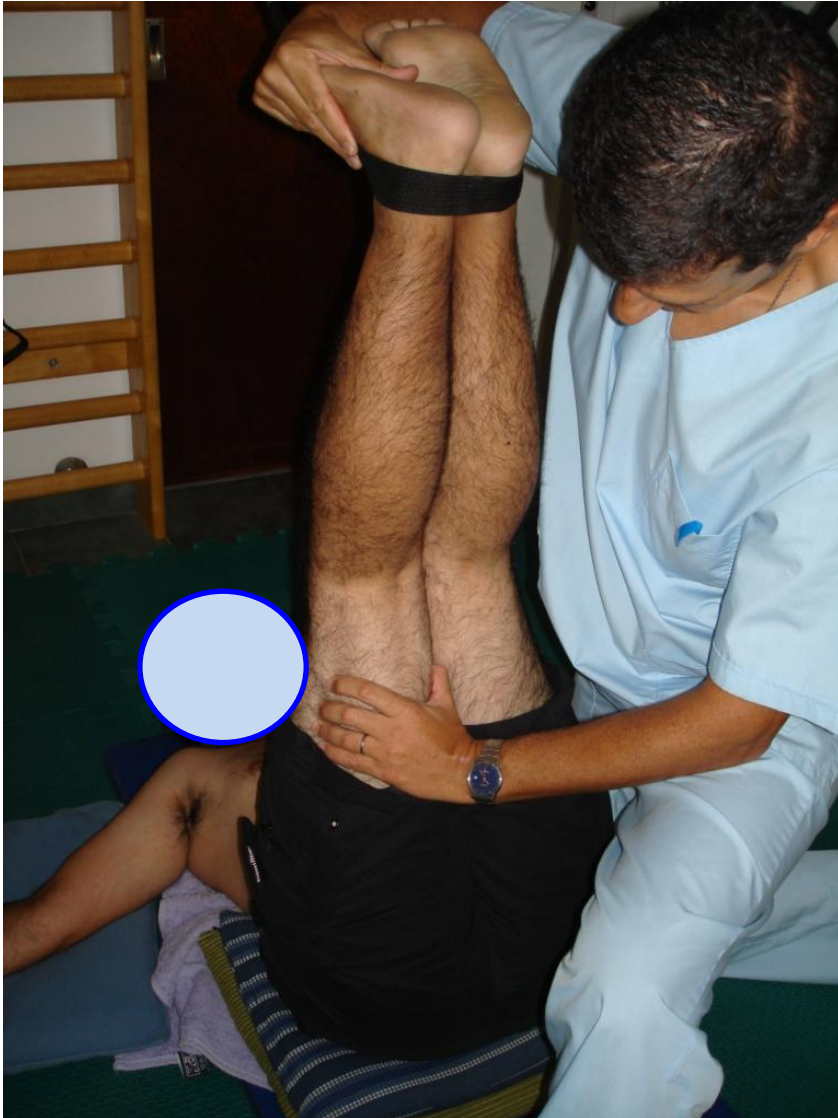Tratamiento

1° escuadra - Fase pasiva



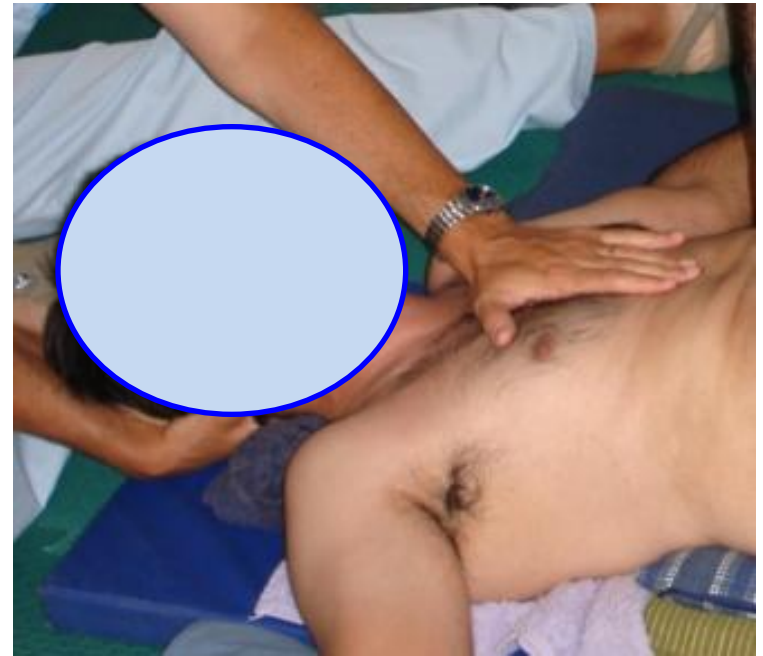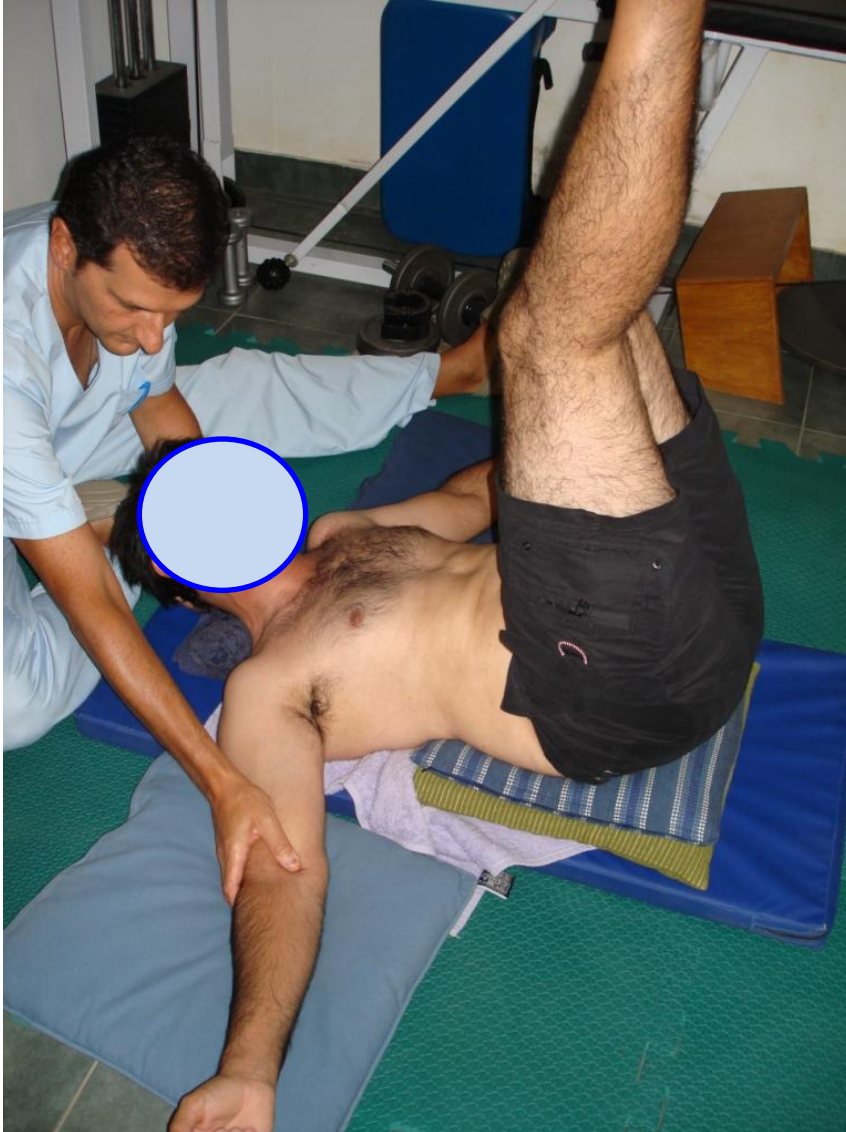Tratamiento

1° escuadra - Fase pasiva
Pompaje de Isquiosurales



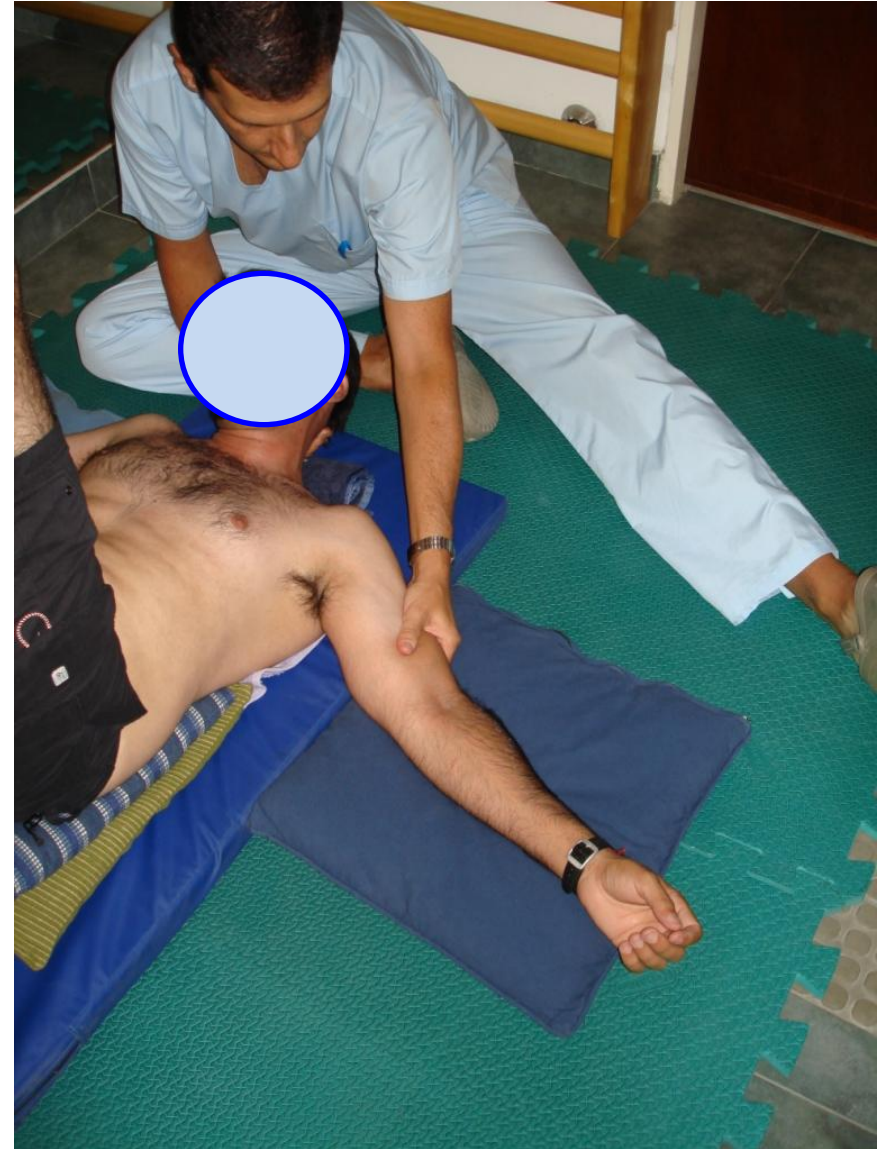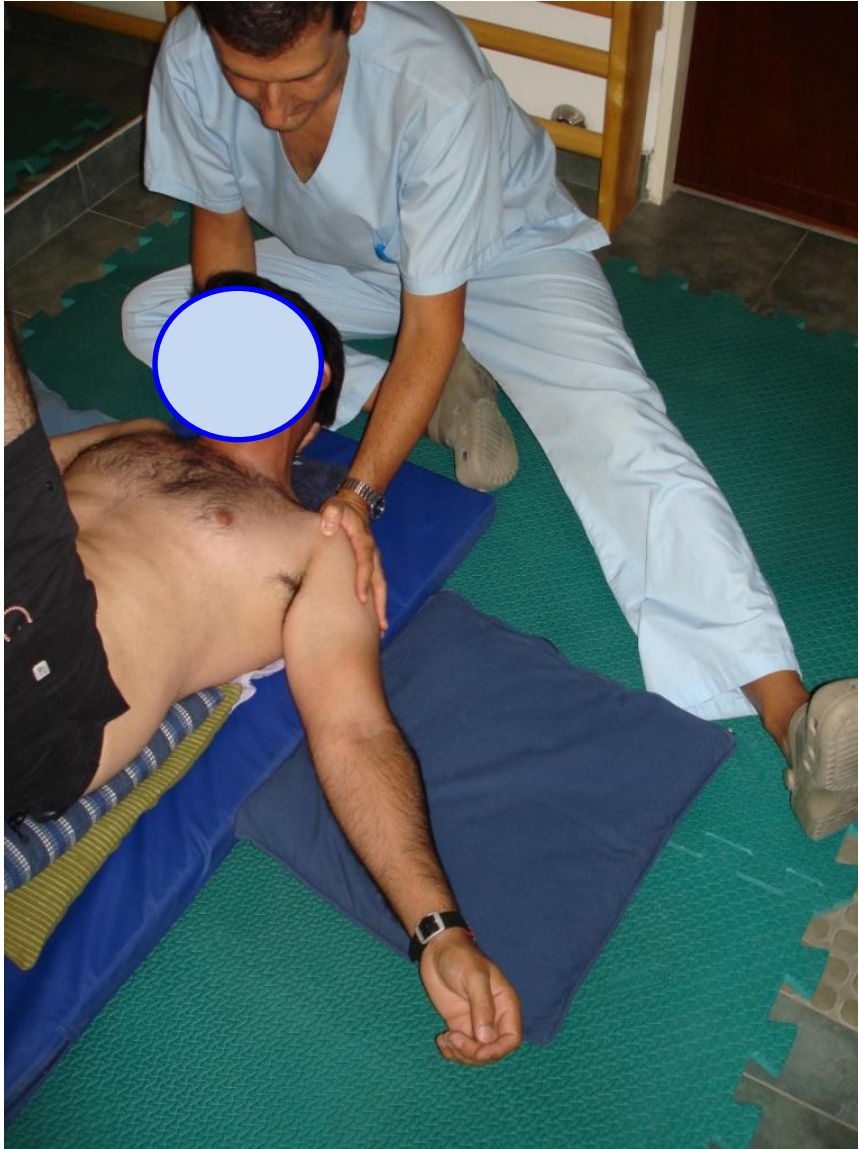Tratamiento

1° escuadra - Fase pasiva



Tratamiento

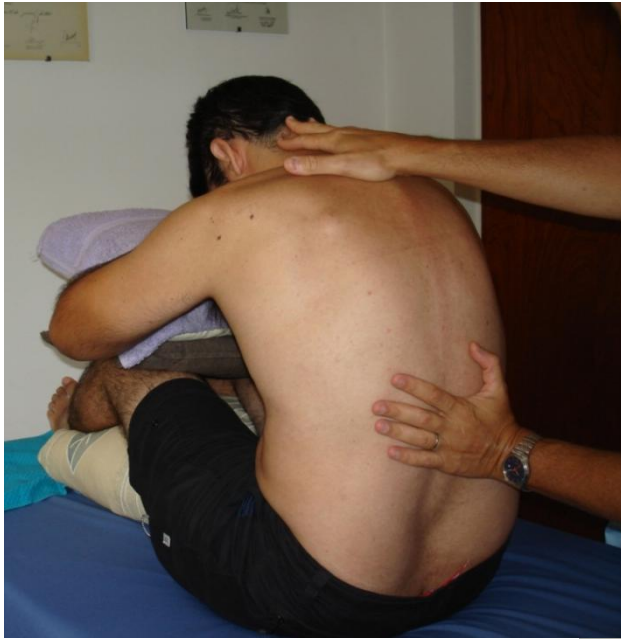1° escuadra - Fase pasiva



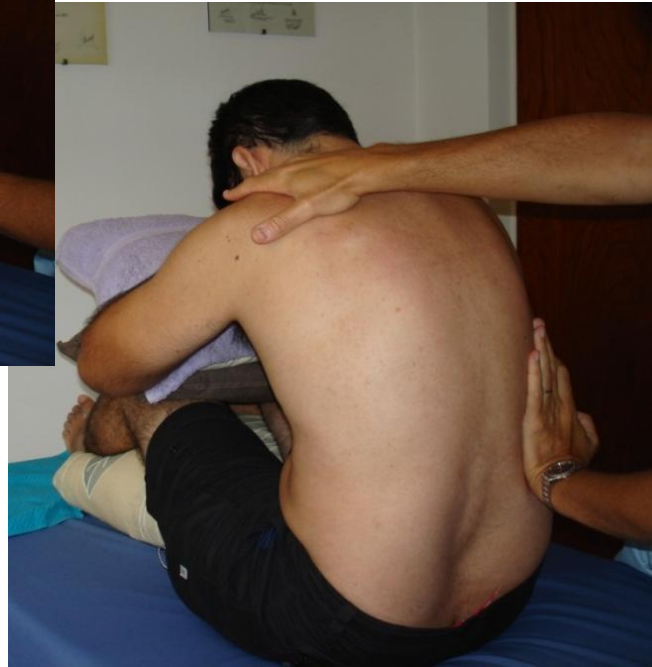Tratamiento

2° escuadra - Fase pasiva

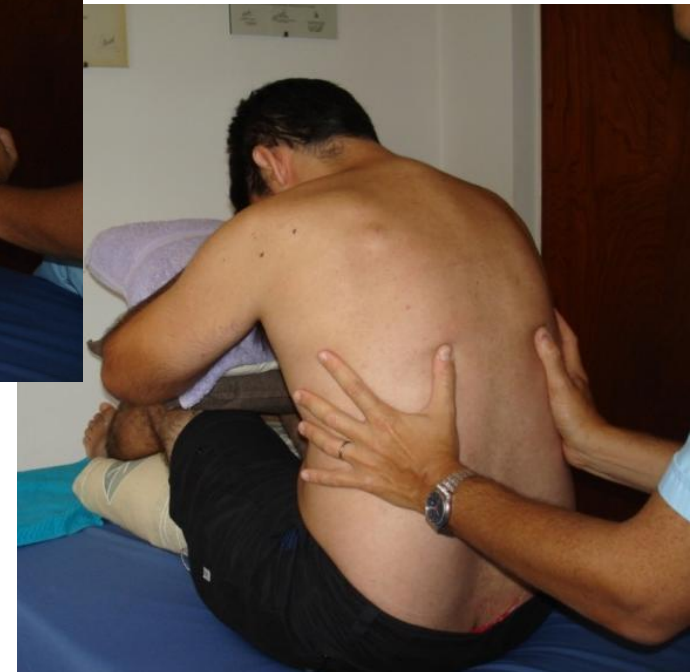Técnicas de Elongación Miofascial



Longitudinales



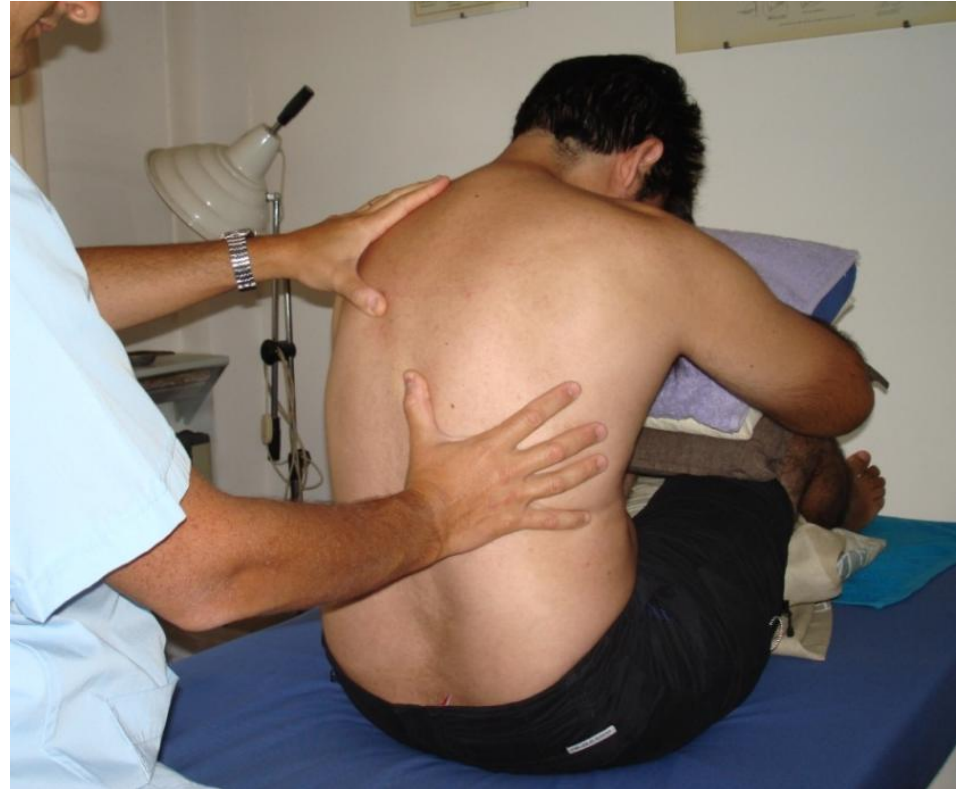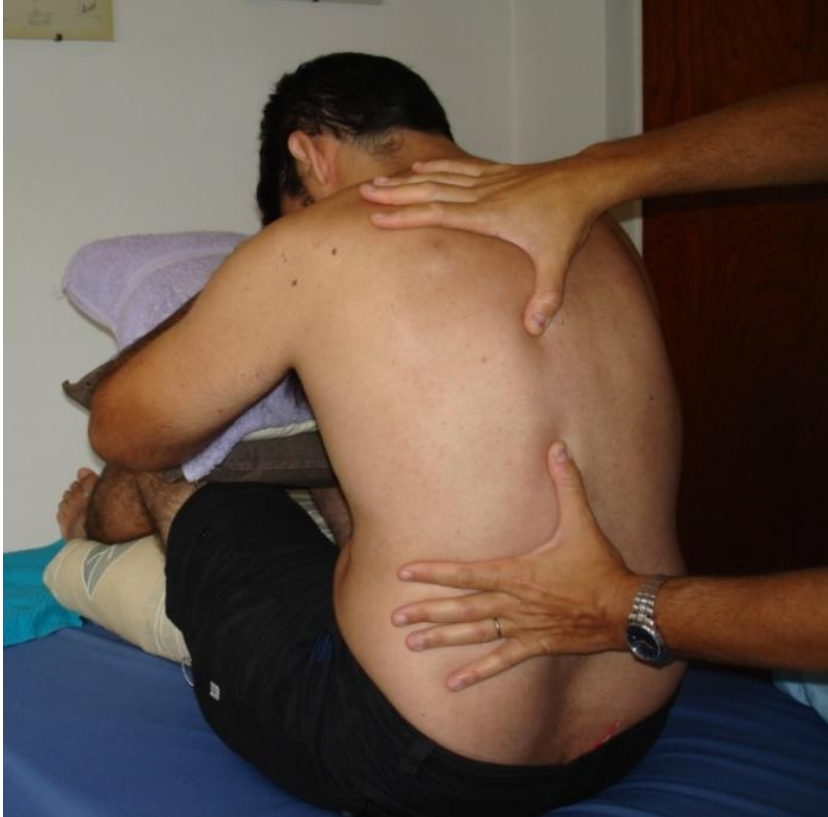Oblicuas



Transversales

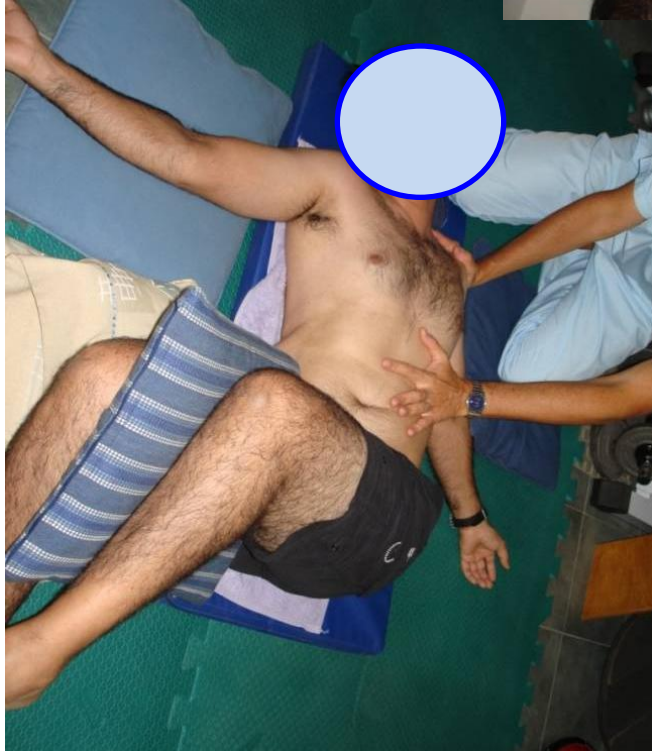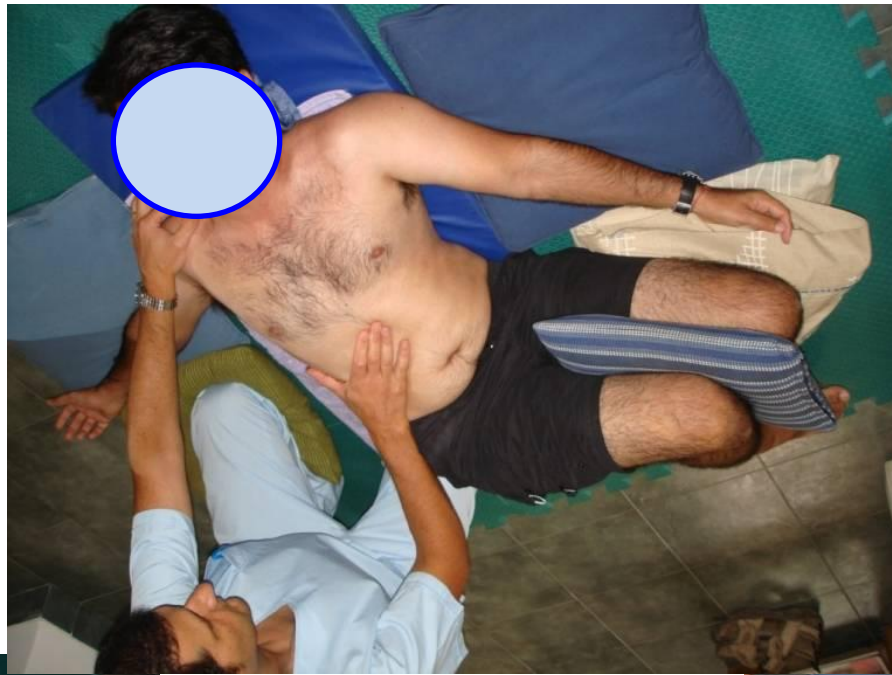Tratamiento

2° escuadra - Fase pasiva
Técnicas de Elongación Miofascial

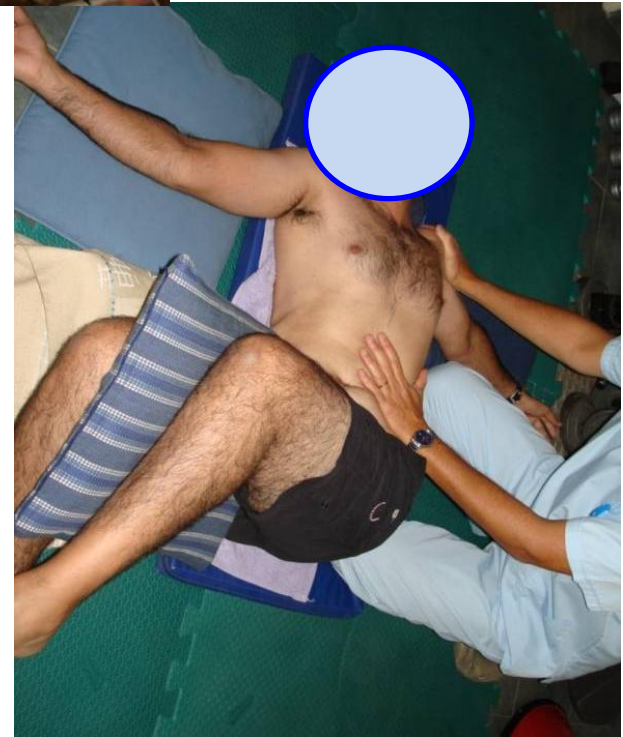

- J Stroke
- Stroke longitudinal
- Stroke transversal
- Manos Cruzadas

Sexta sesión

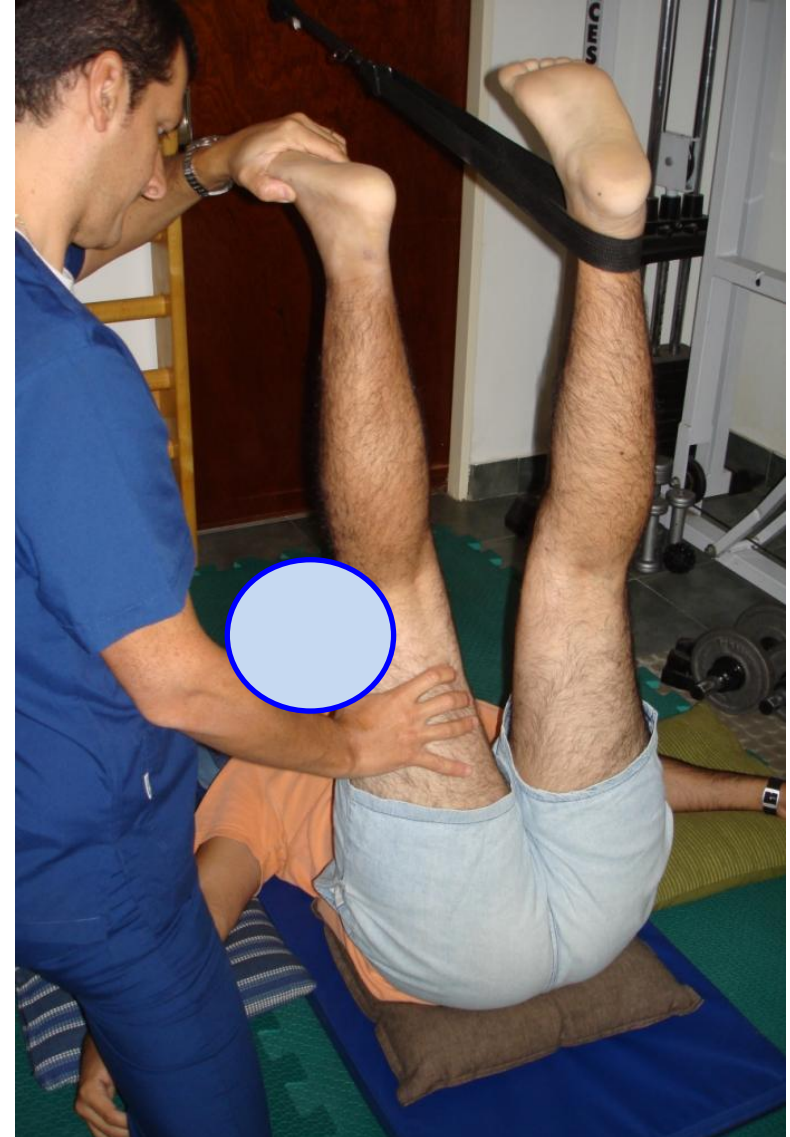
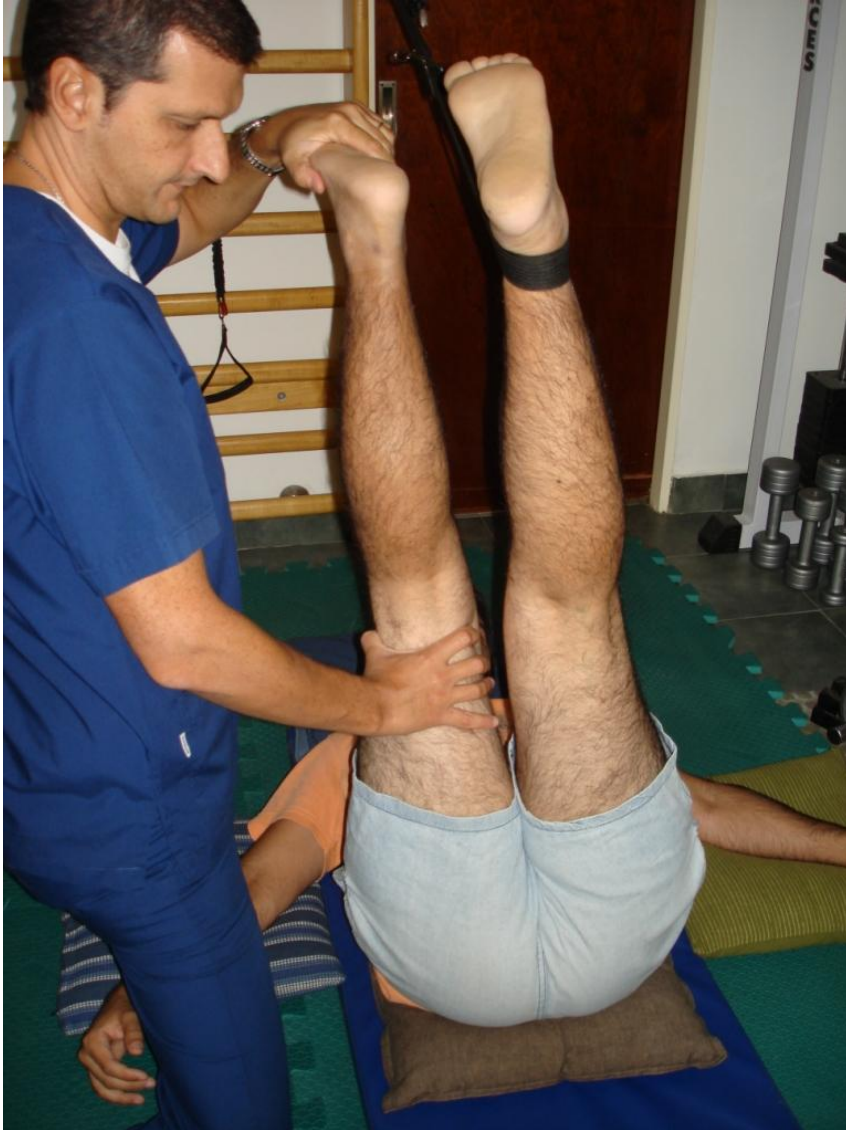

Cadenas Musculares Cruzadas



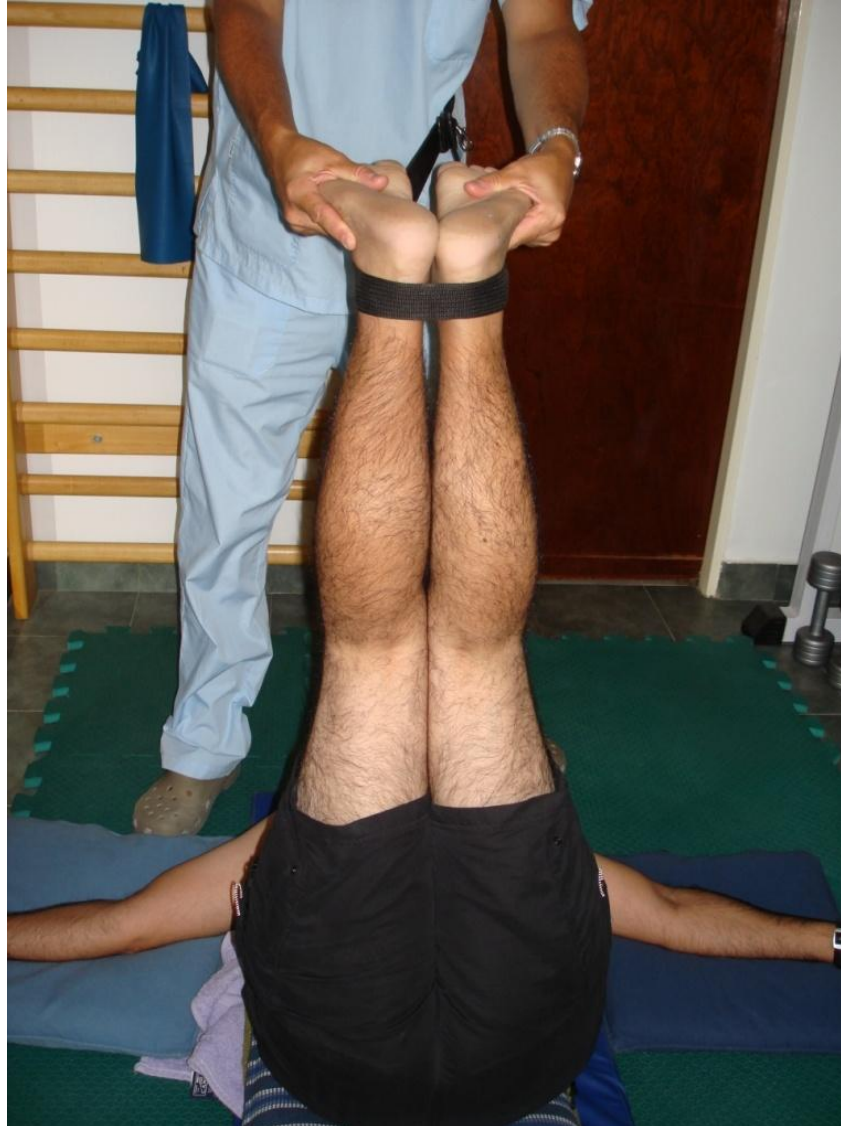Primera Escuadra

Fase Pasiva con pié fuera de la cincha
Pompage de Isquiosurales



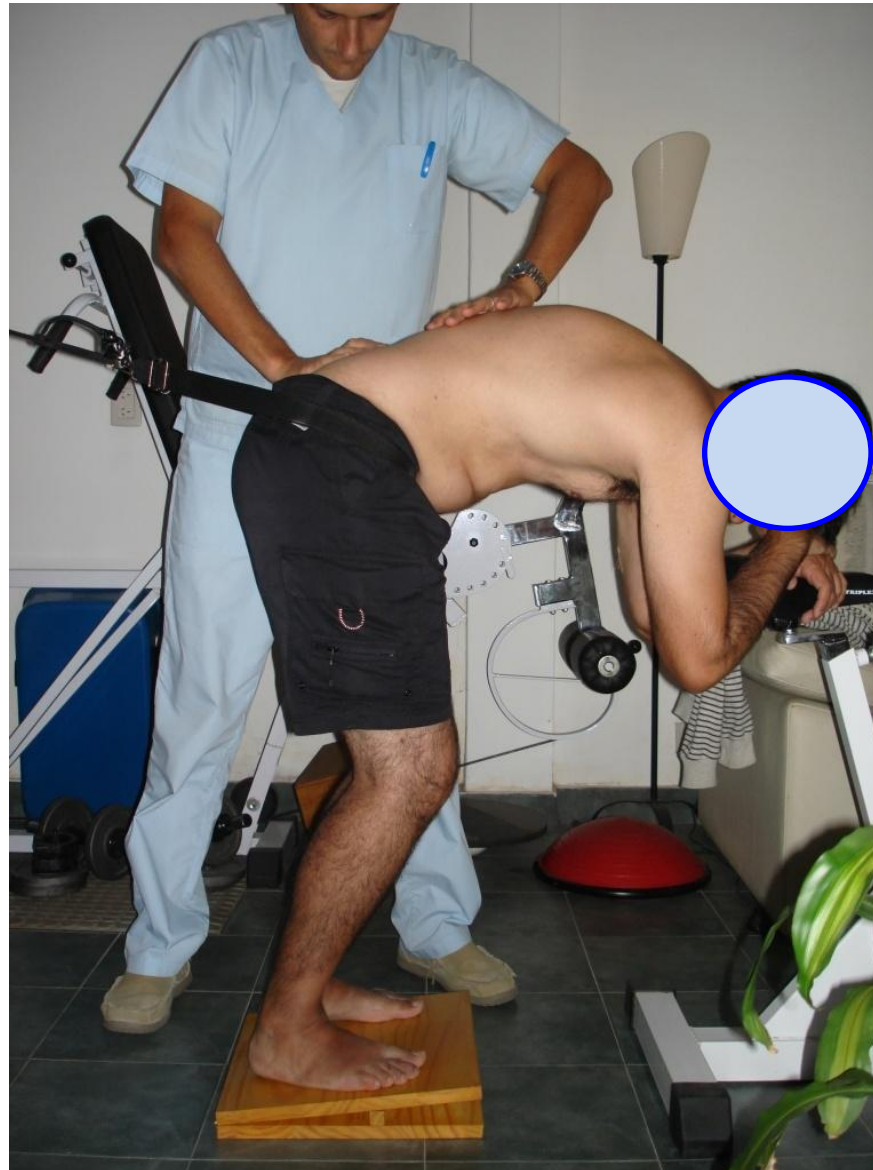Primera Escuadra

Fase Pasiva – Puesta en tensión bilateral



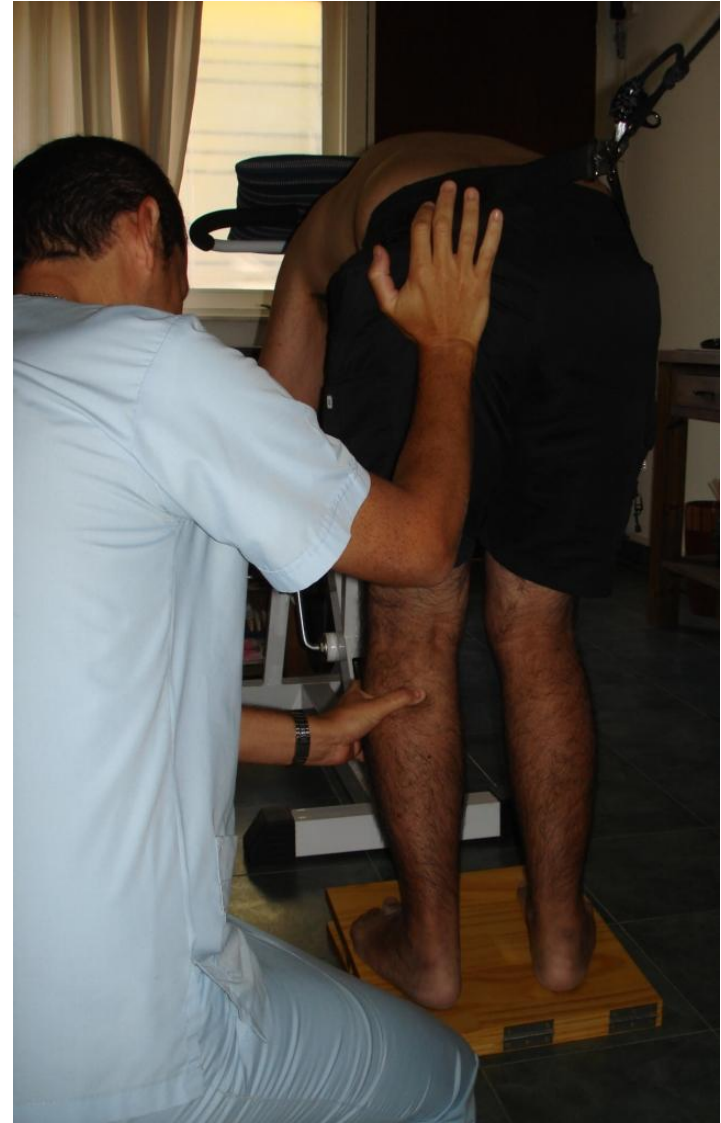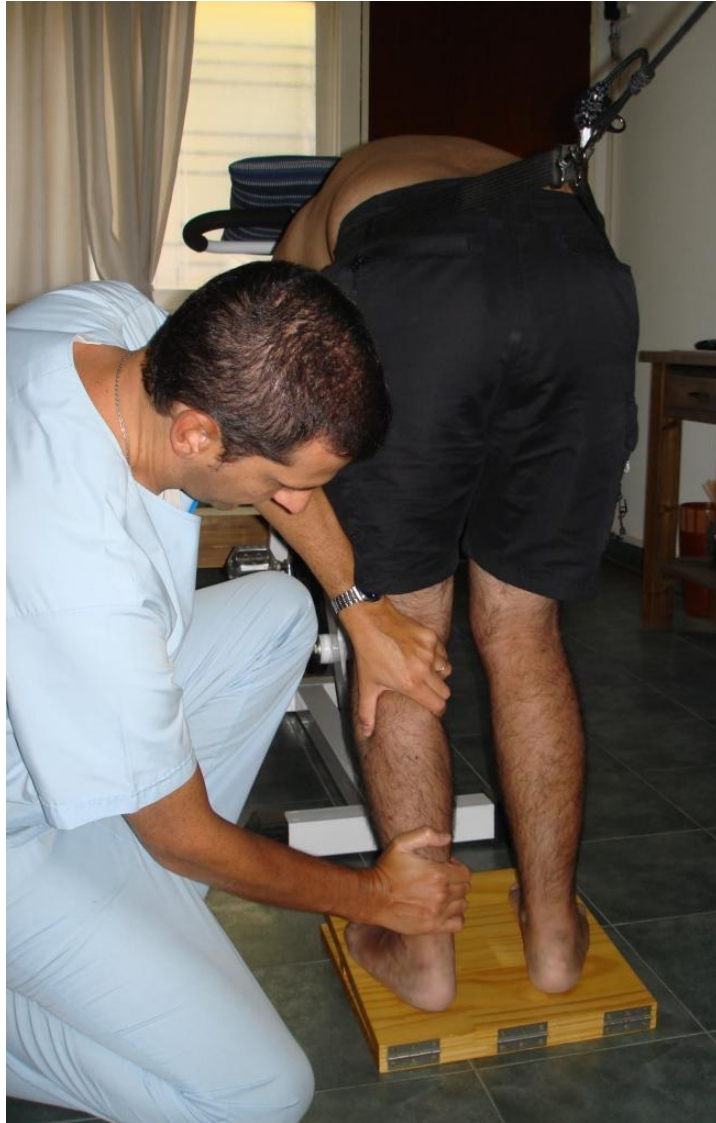Tercer Escuadra

Fase pasiva con cuña – Técnicas de Elongación Miofascial



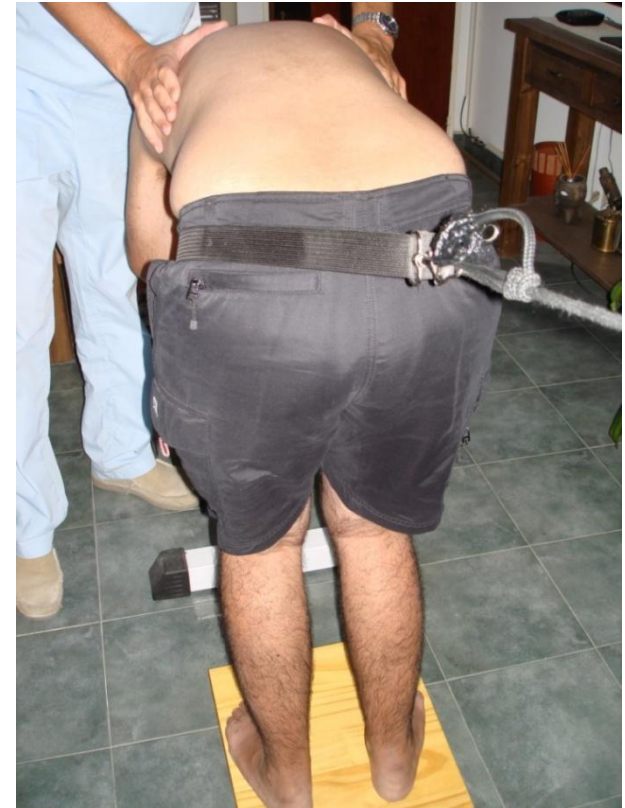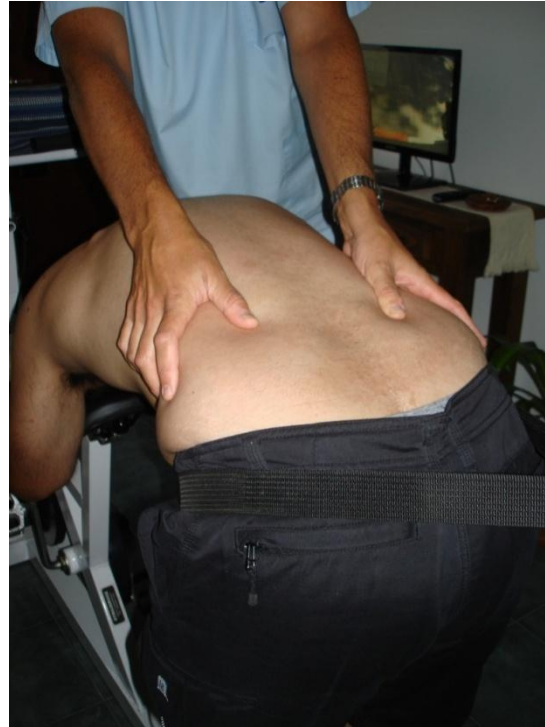
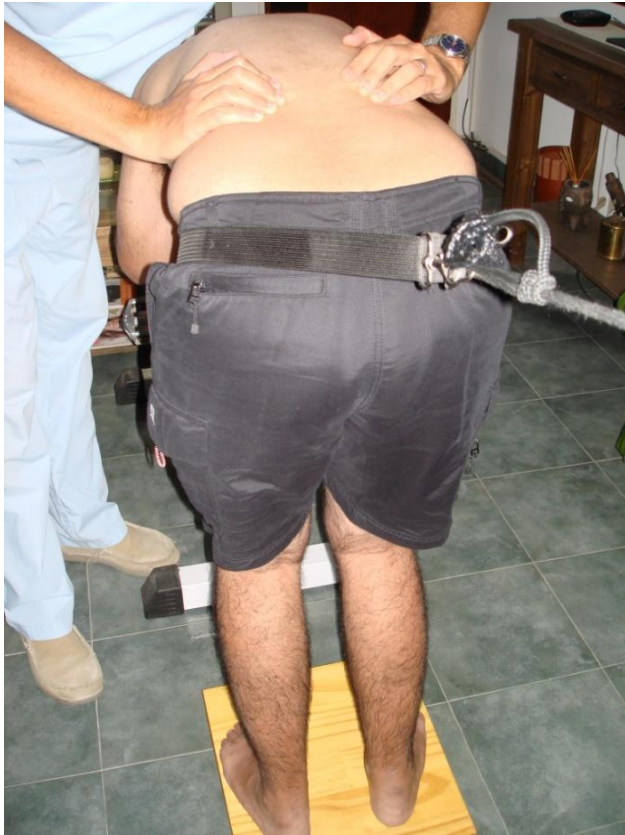Tercer Escuadra

Fase Pasiva con cuña – Región Infrainsquiática



Tercer Escuadra

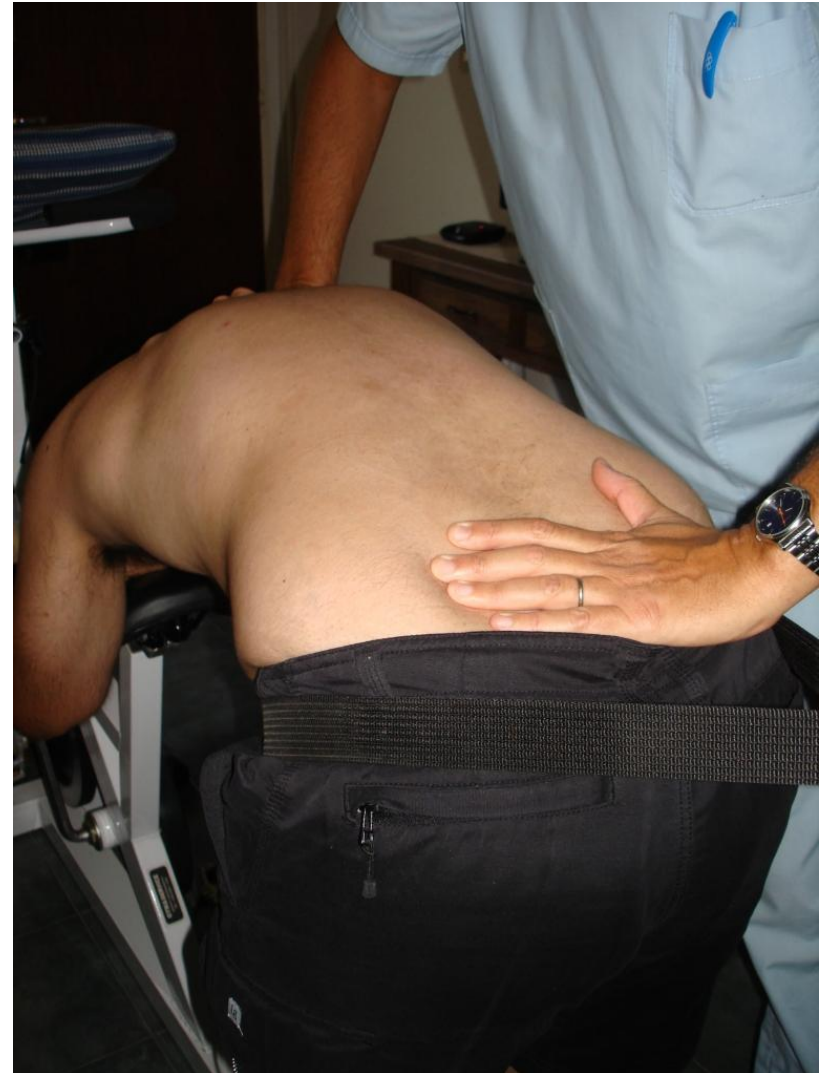
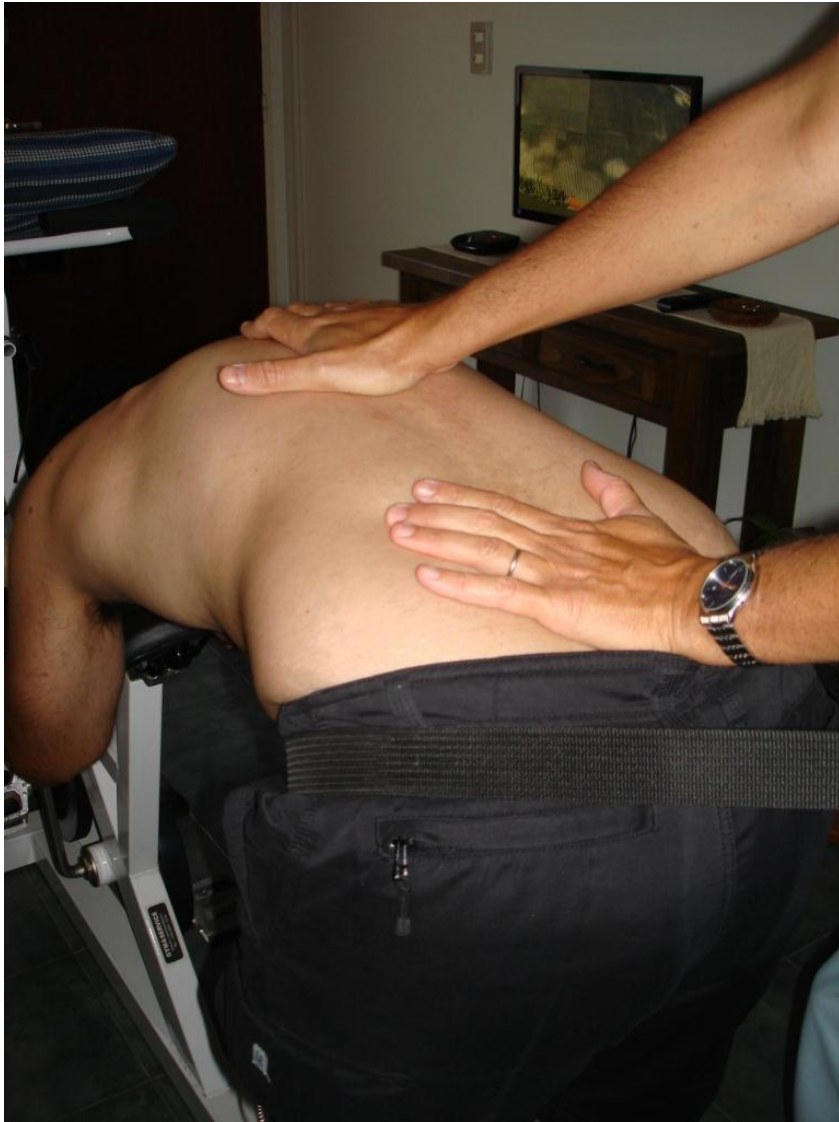Fase Pasiva con cuña
Elongación Miofascial



Tercer Escuadra

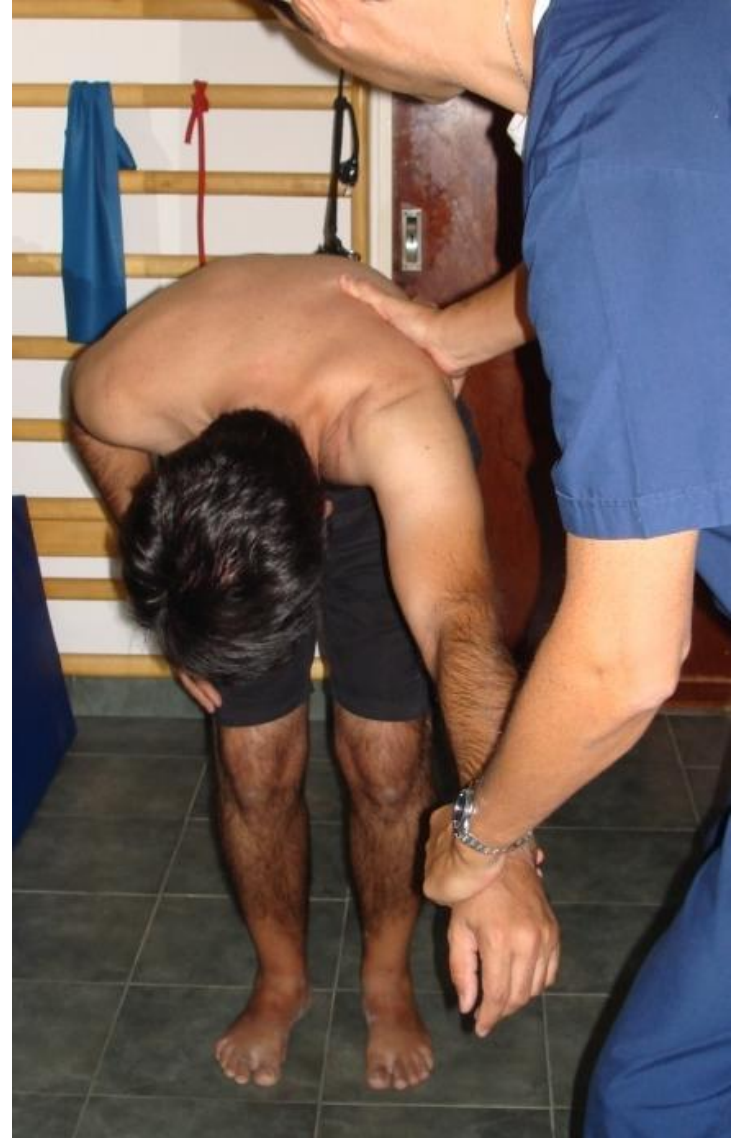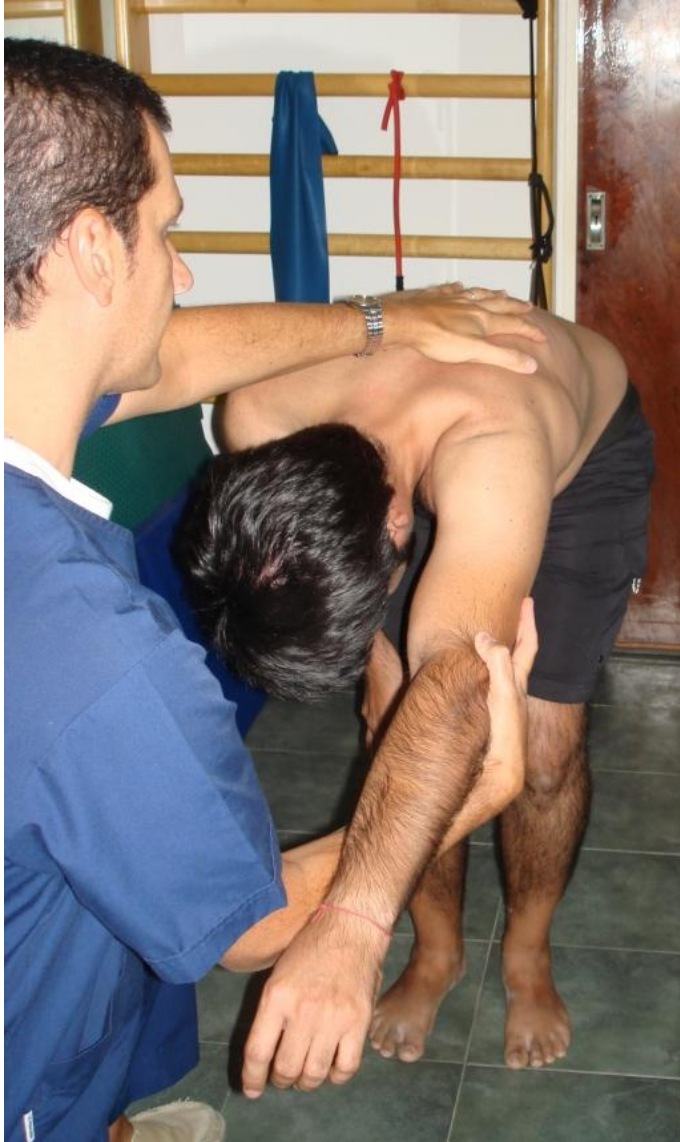Fase Pasiva

Fascia Toracolumbar

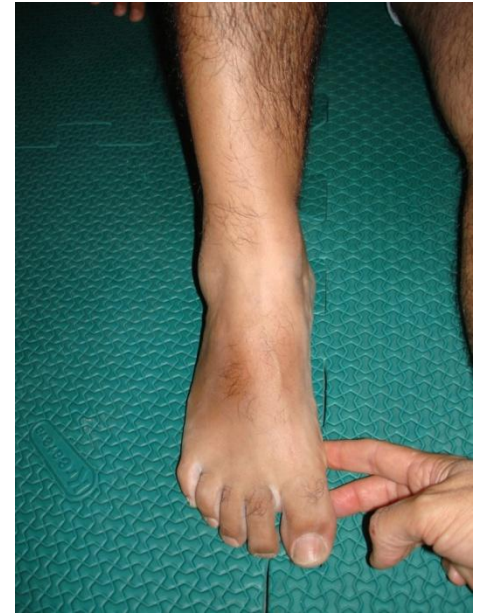
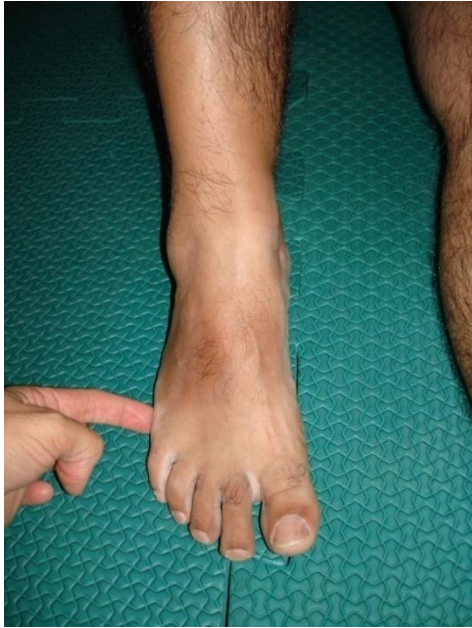
Tercer Escuadra – Fase pasiva

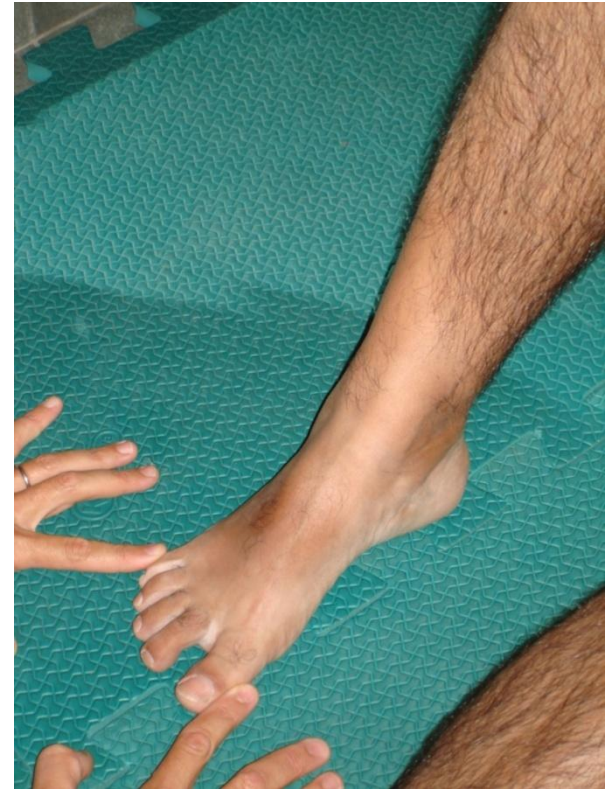
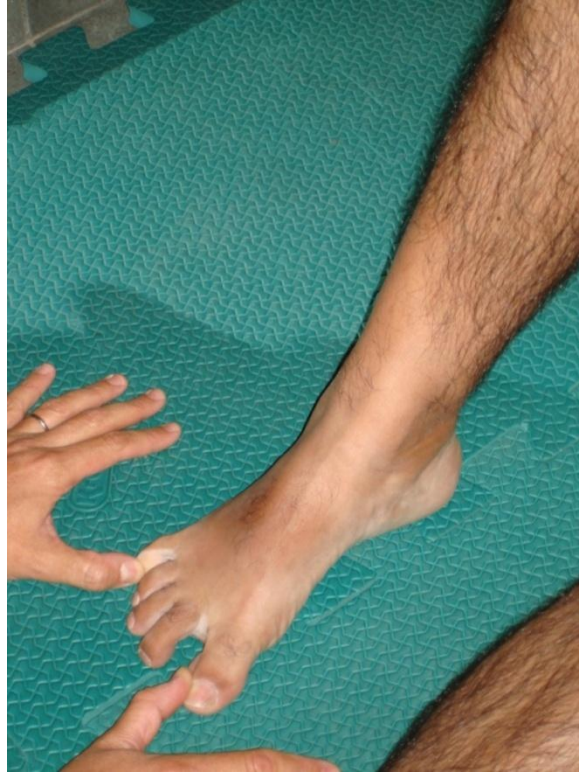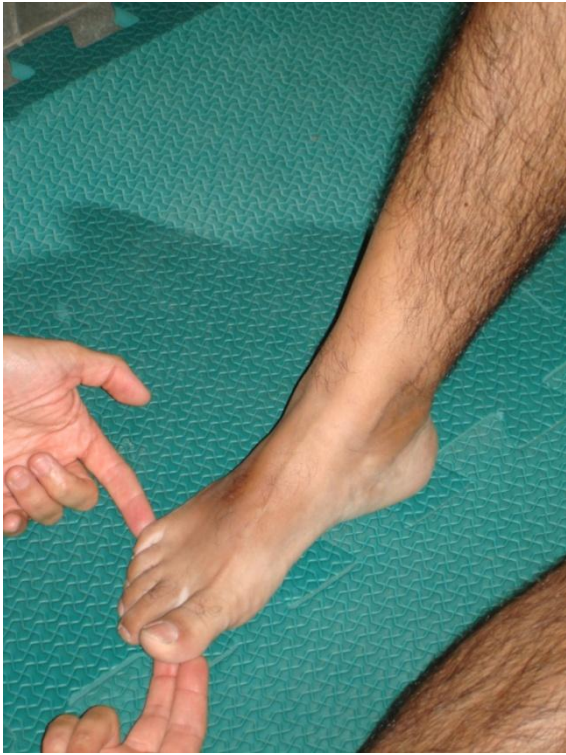Cadenas Musculares Cruzadas



Reeducación Apoyos



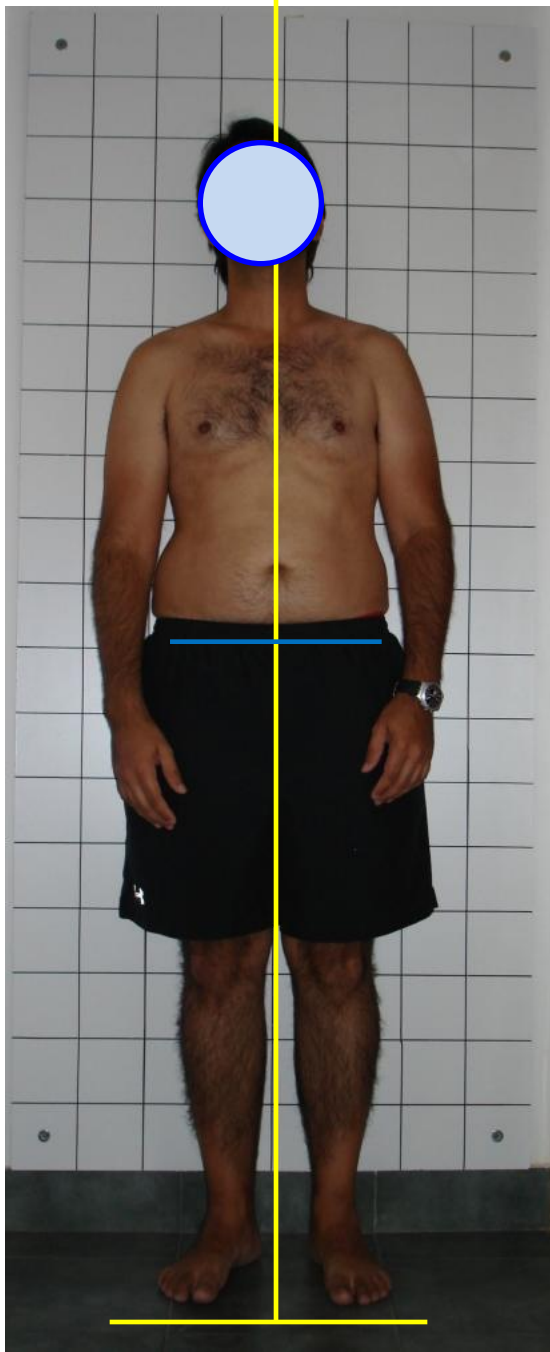
Reeducación Apoyos



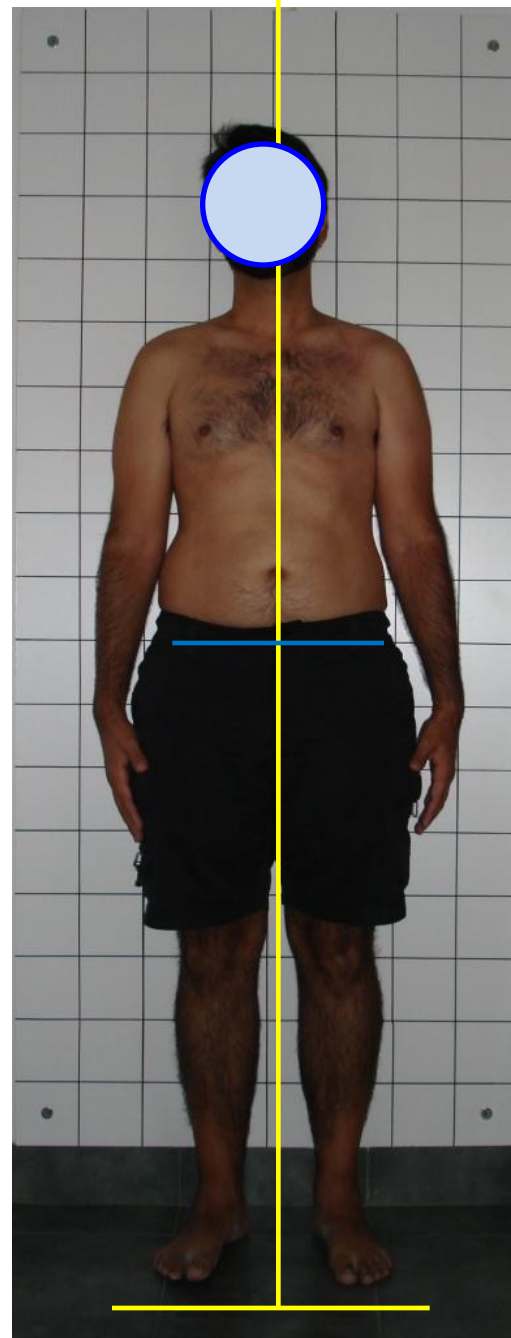
Evaluación Final

- Doce Sesiones cumplidas
- Frecuencia semanal

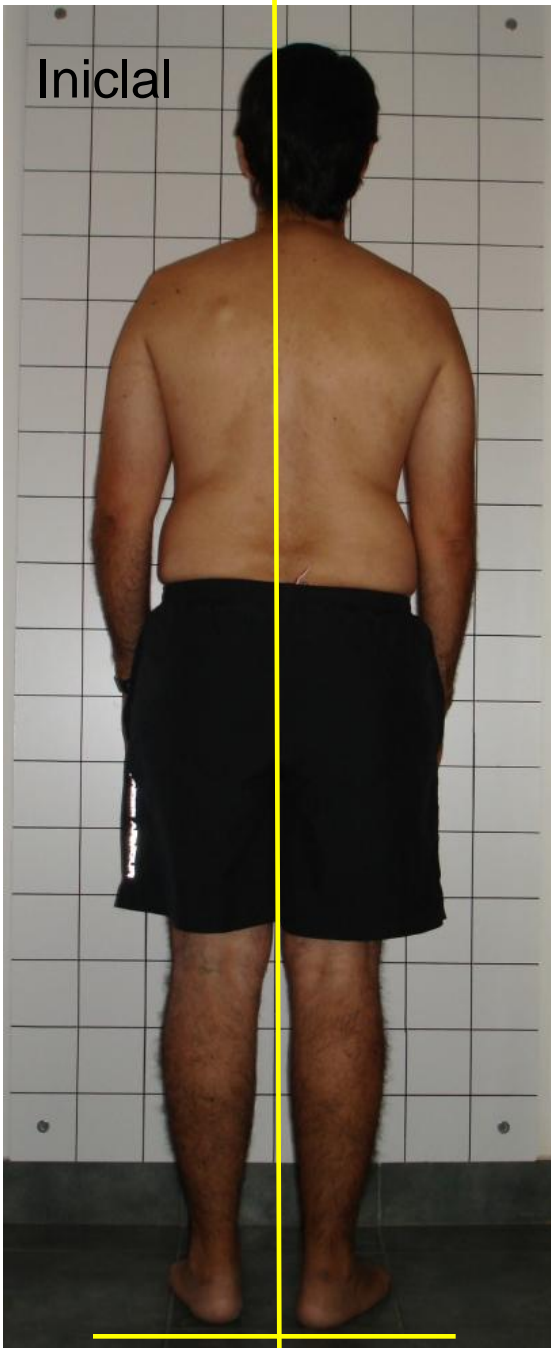Inicial



Final

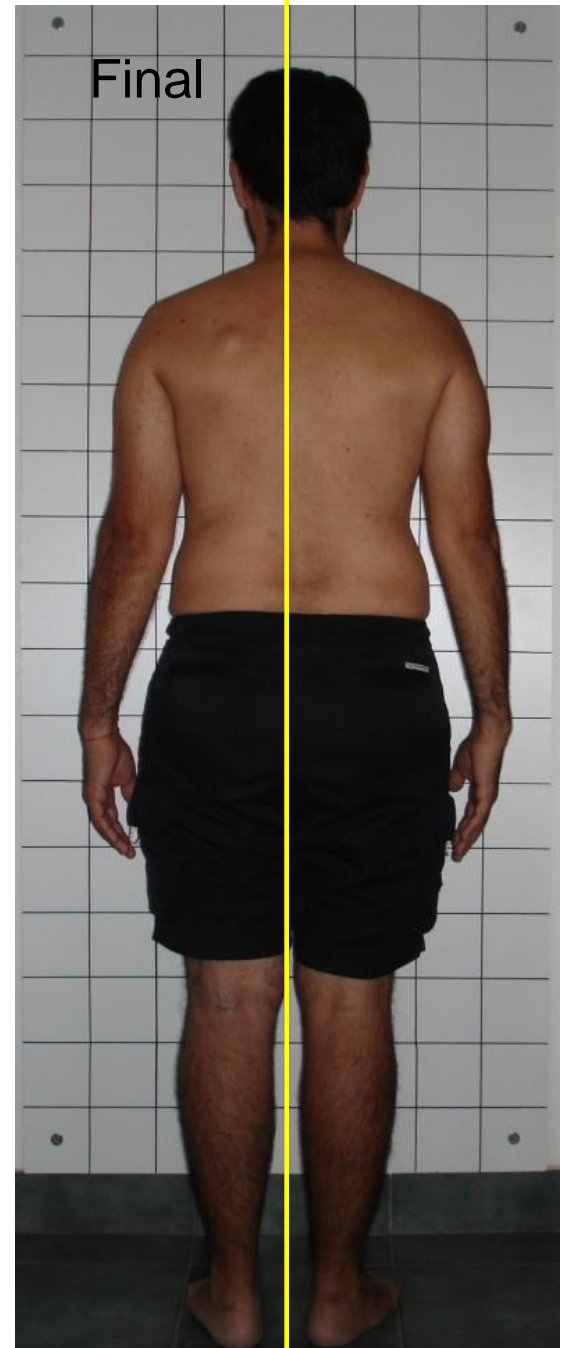

Inicial

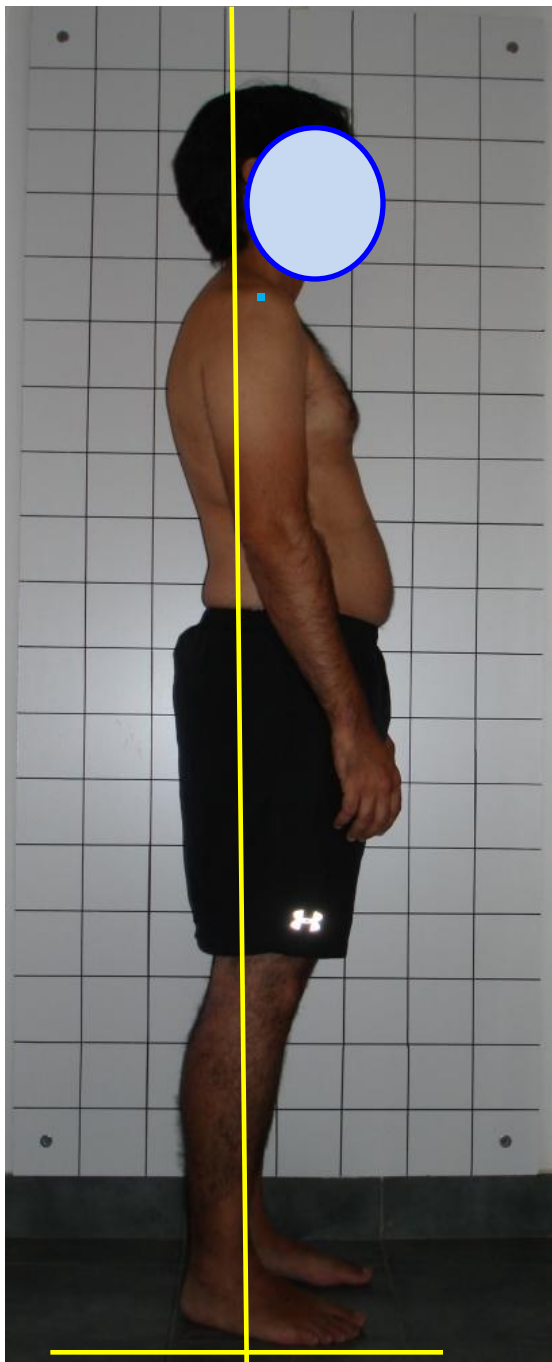


	D4	D7
<u>Inicial</u>		
Izq	8	9
Der	8,5	10
<u>Final</u>		
Izq	7,5	8
Der	7,5	8,5

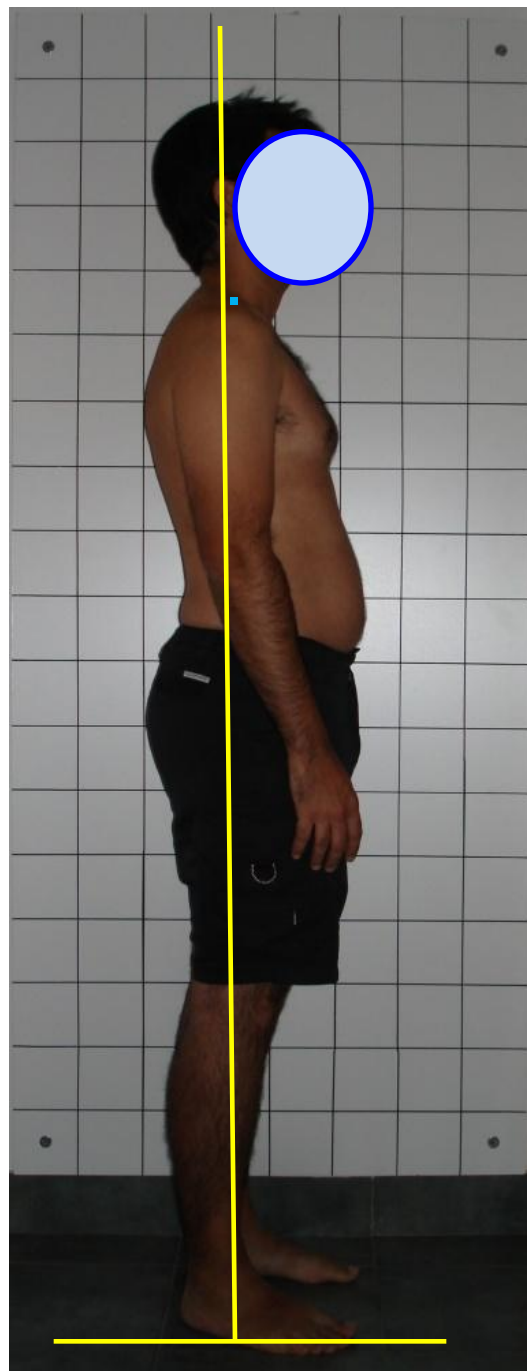
Final



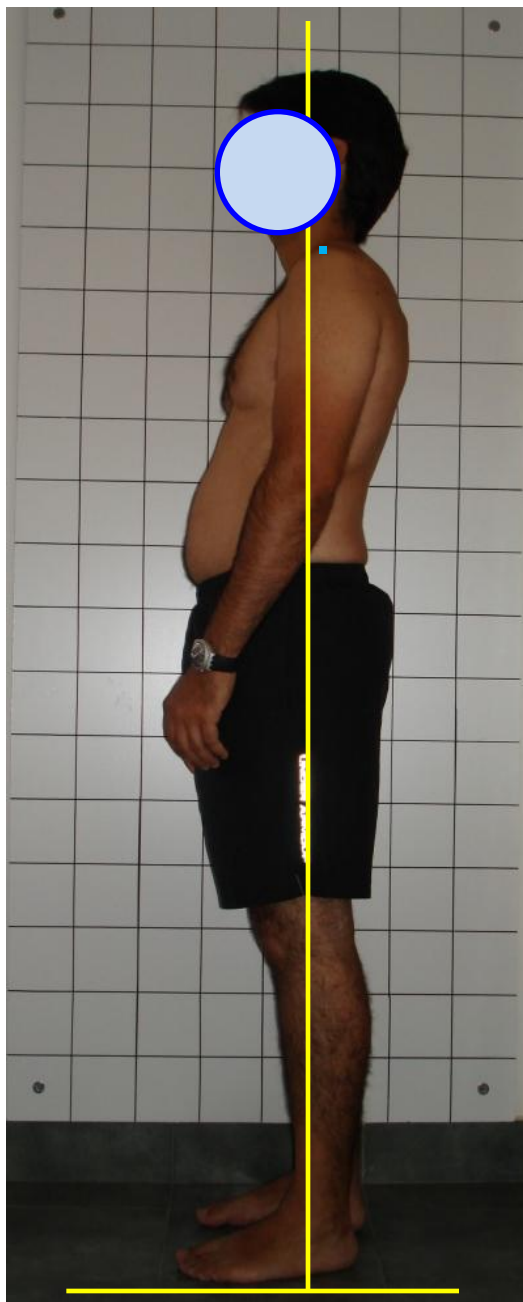
Inicial



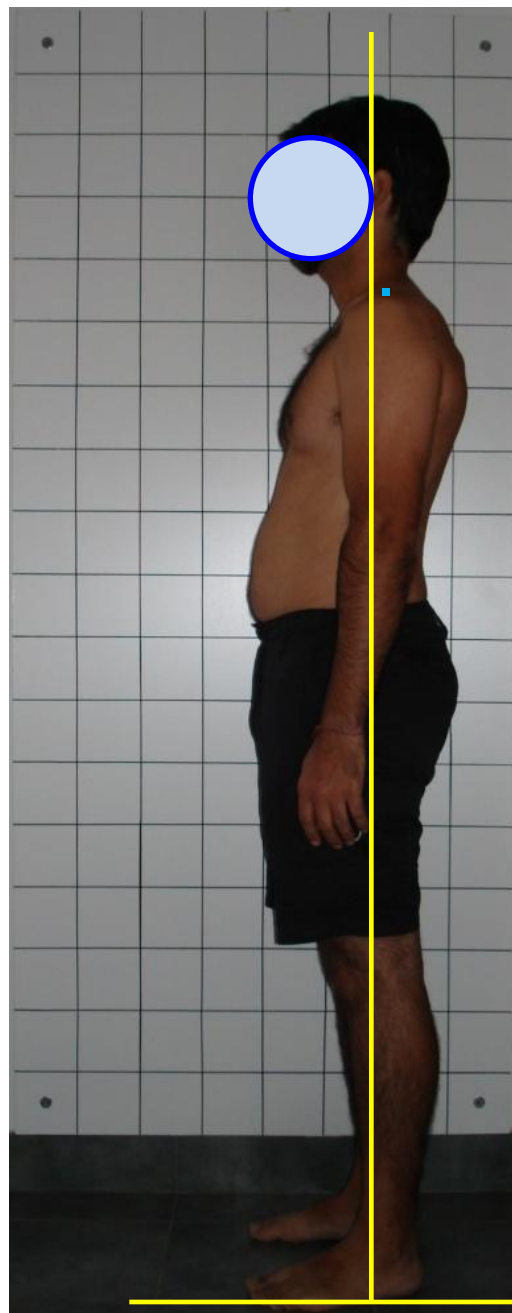
Final



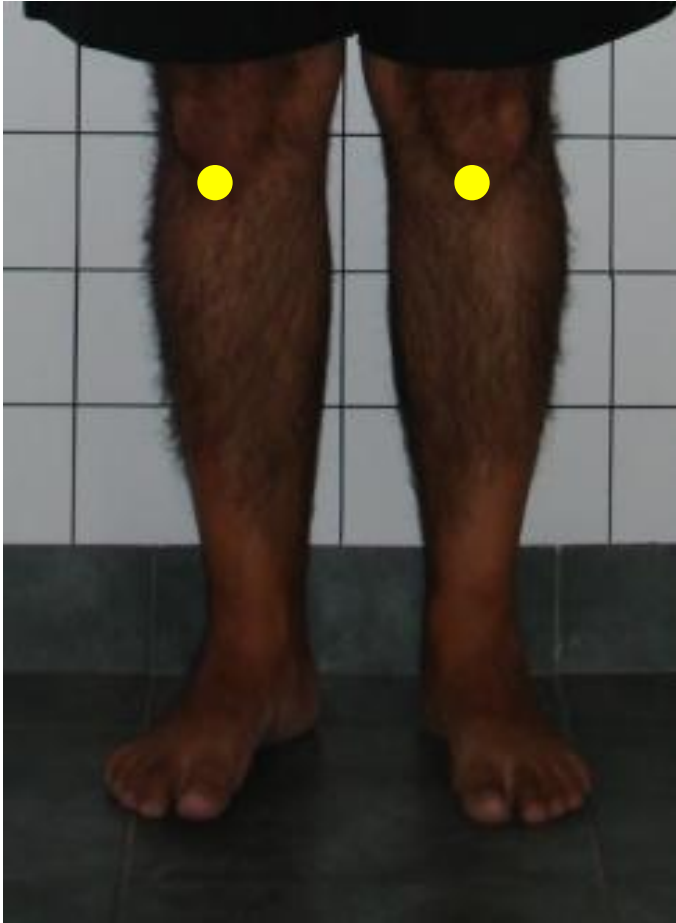Inicial



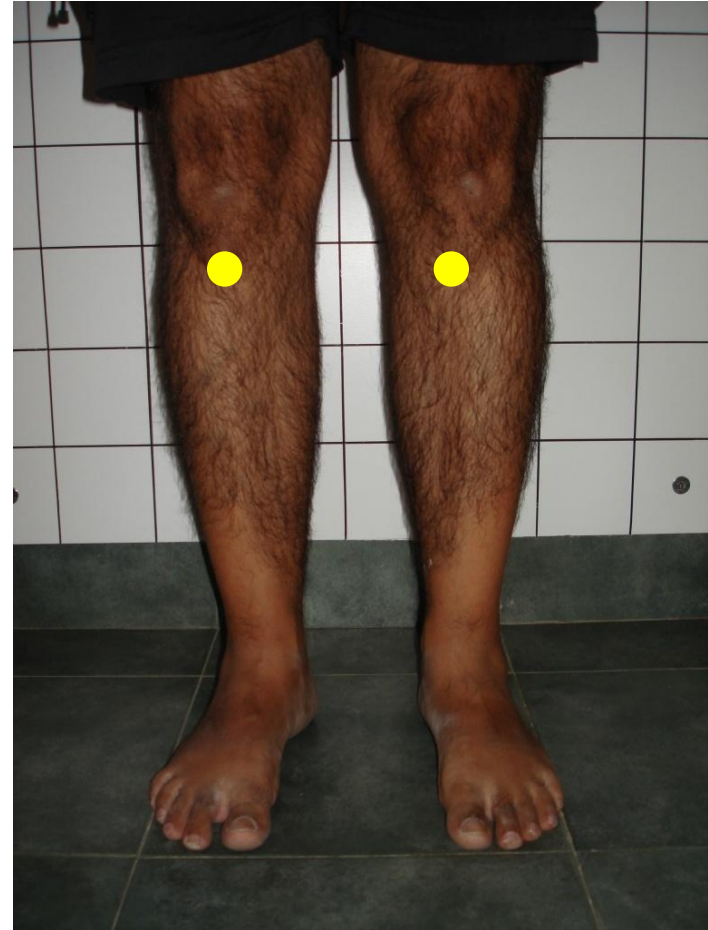Final



Apoyos

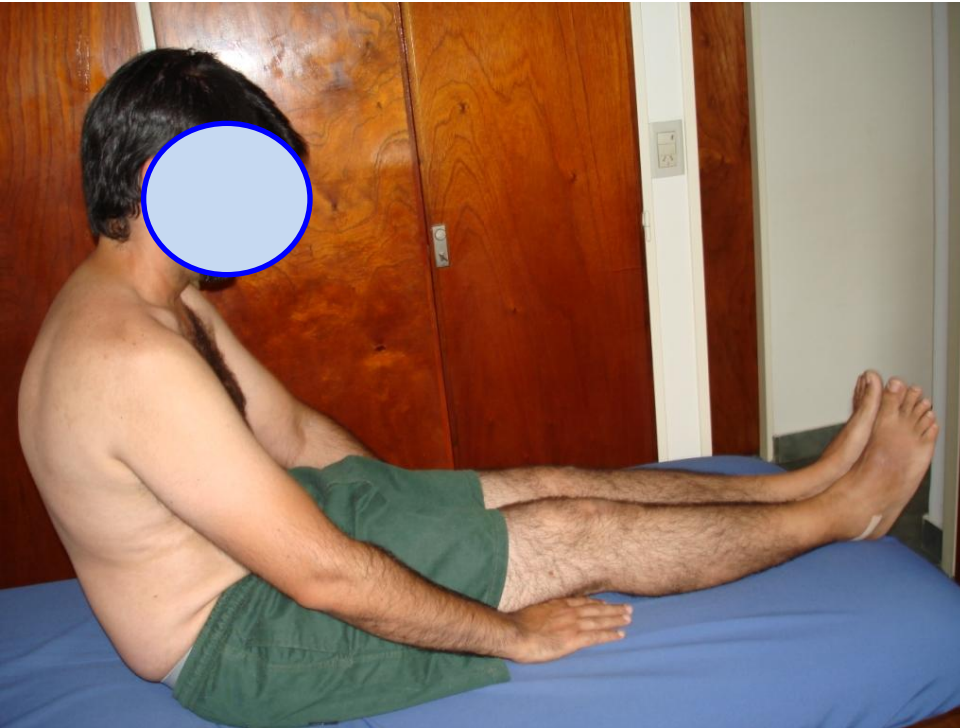

Iniclal

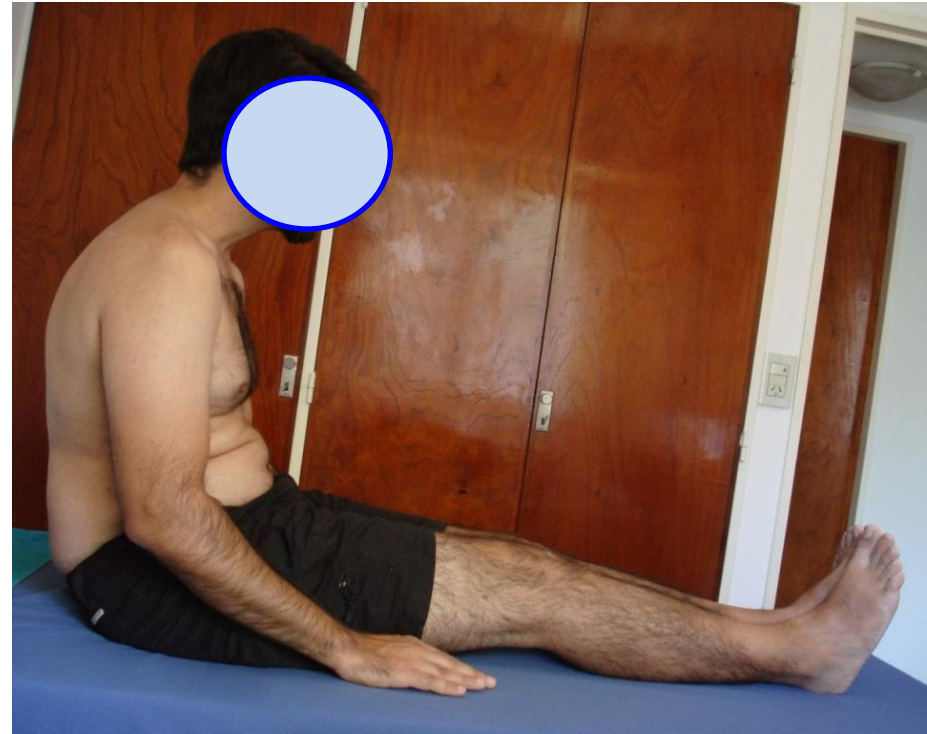


Final

Evaluación Sentado



Iniclal

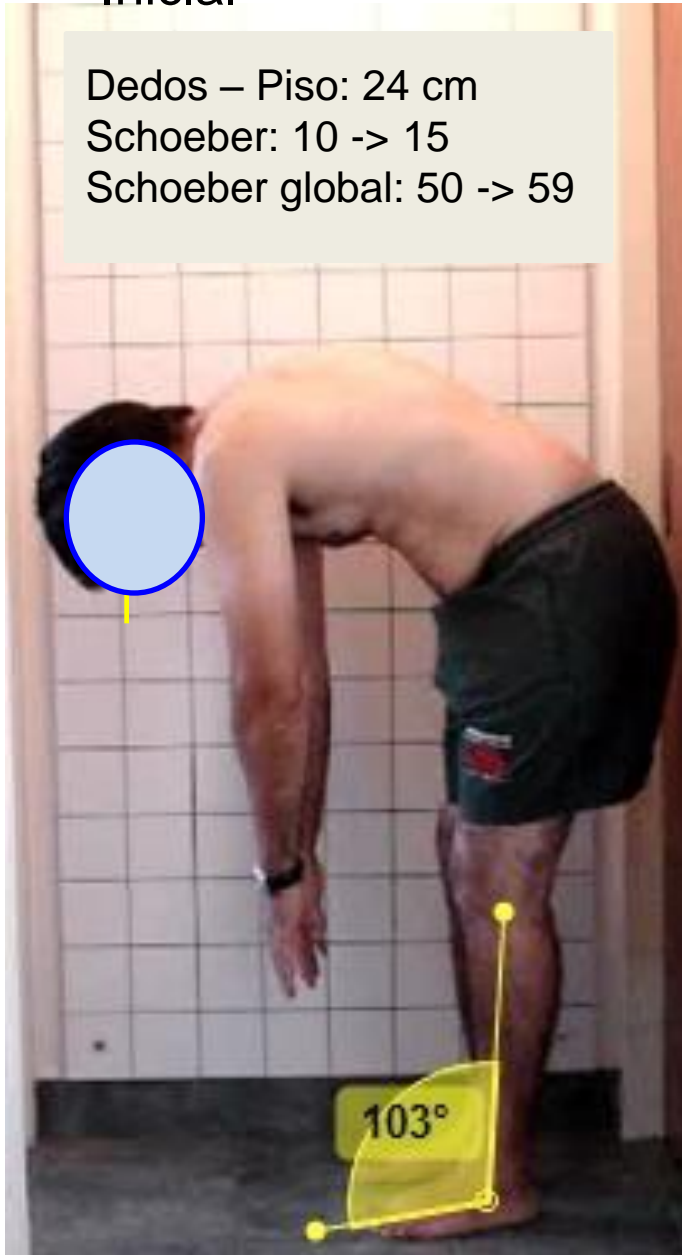

Final

Evaluación Comparativa

Inicial

Dedos – Piso: 24 cm
Schoeber: 10 -> 15
Schoeber global: 50 -> 59

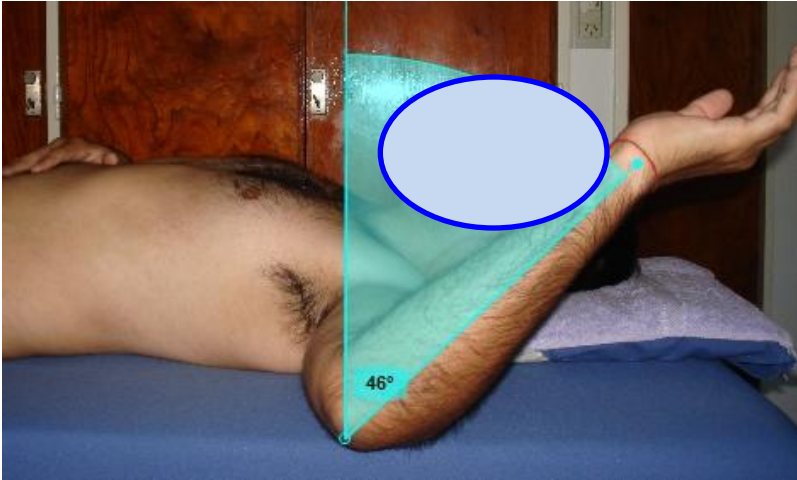


Final

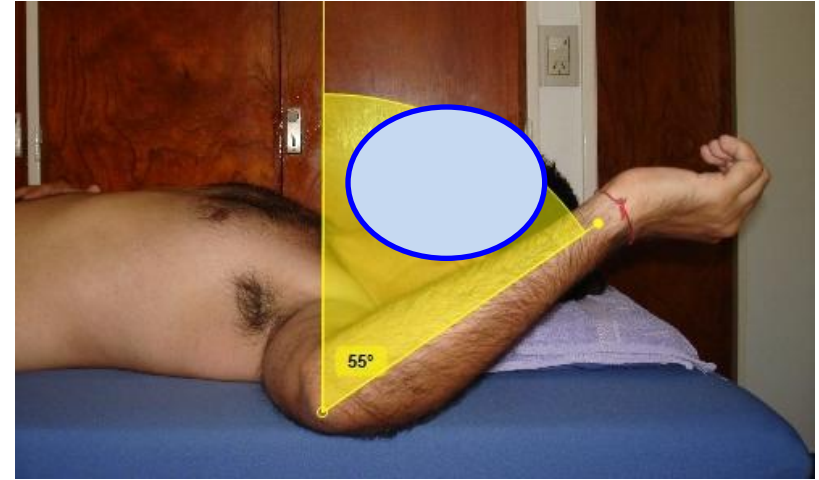
Dedos – Piso: 16 cm
Schoeber: 10 -> 16
Schoeber global: 50 -> 60



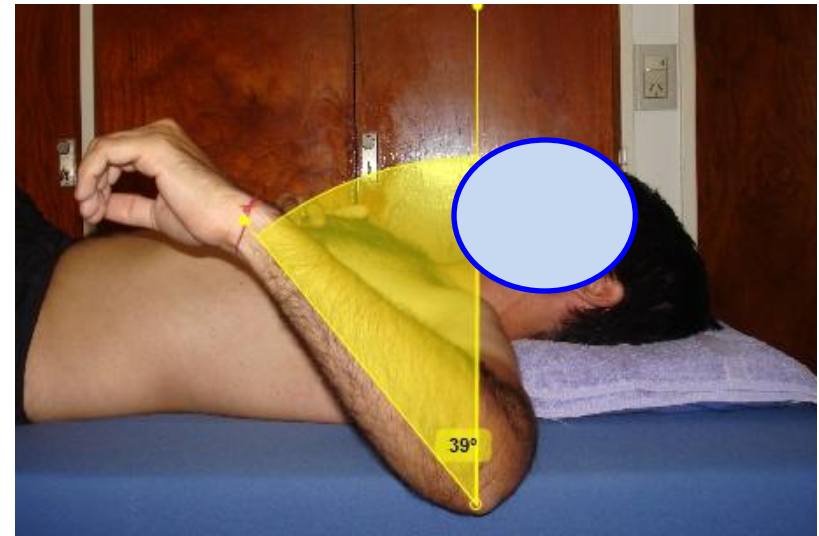
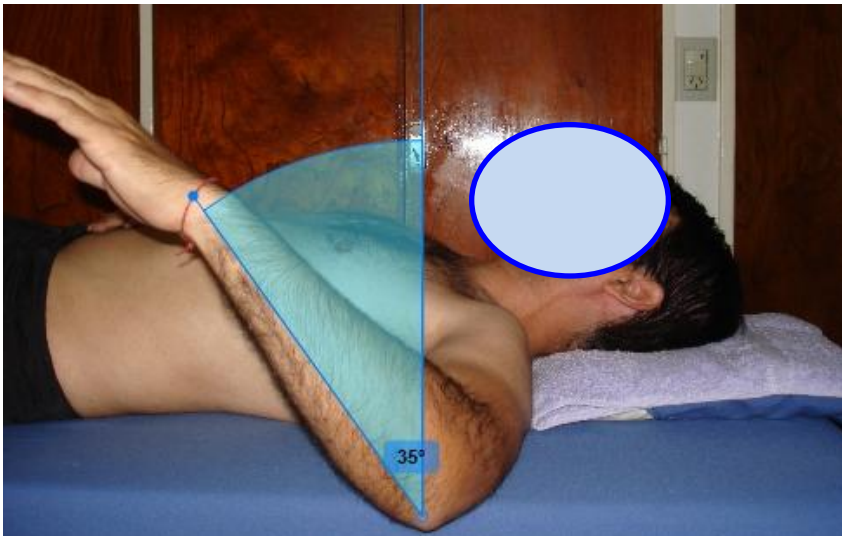
Evaluación Rotaciones







Iniclal

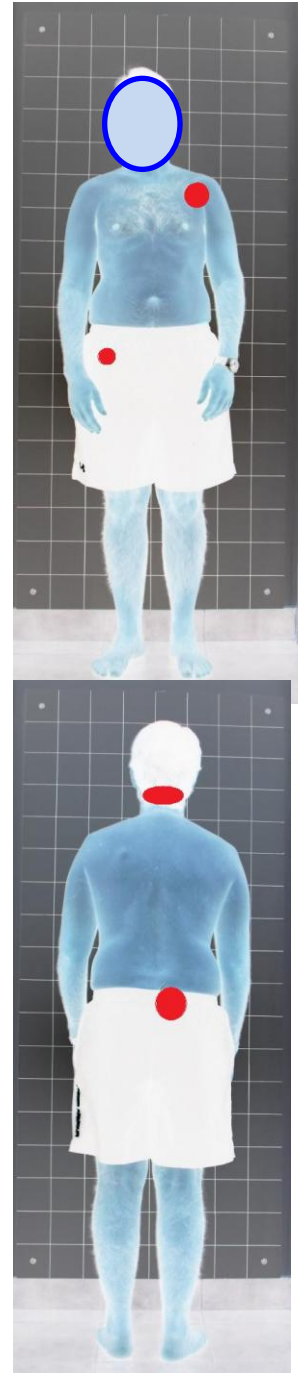


Final



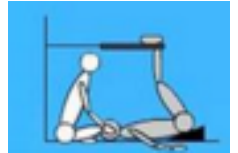Evaluación Subjetiva

- Dolor en Hombro izquierdo, irradiado hacia V Deltoidea
- VAS: 5/10 
- Parestesias en mano izq. territorio N. Mediano 
- Cefaleas 
- Dolor lumbosacro en faja, con irradiación esporádica a región glútea derecha
- Sensación de “resalto “ en EIAI derecha, con dolor irradiado hacia la rodilla: menos frecuente
- Propiocepción: simetría de apoyos 





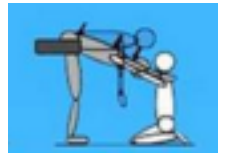Conclusiones



- ✓ Evaluación subjetiva -> Evaluación objetiva
- ✓ Armonización de cadenas musculares



Próximos objetivos



- ✓ Flexibilización de pies -> Reeducación apoyos en descarga...
- ✓ Progresión de Fases

